



Mi Universidad

Cuadro comparativo

Nombre del Alumno: Gabriel de Jesús Martínez Zea.

Nombre del tema: Dibujo y Cuadro

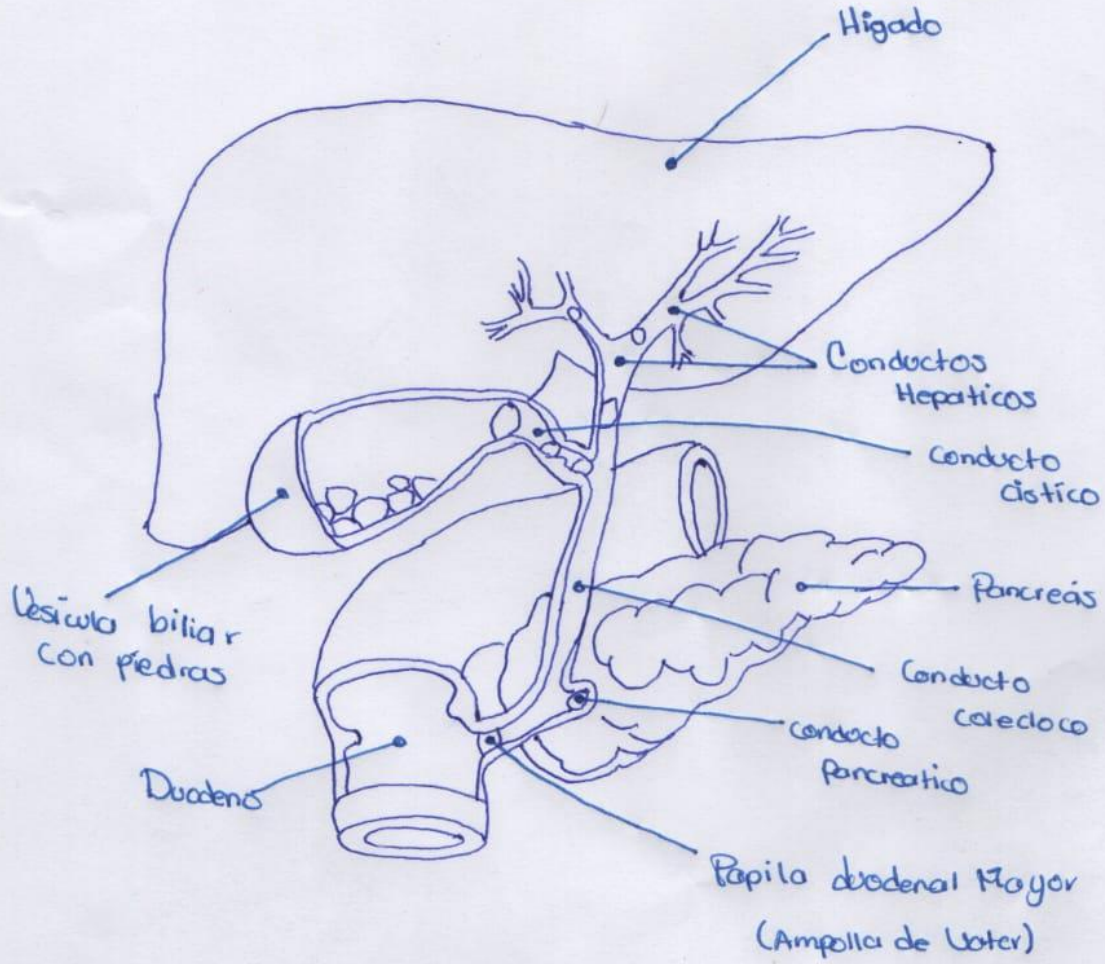
Nombre de la Materia: Imagenología

Nombre del profesor: DRA. Karla Sofía López Gutiérrez

Nombre de la Licenciatura: Medicina Humana

Comitán de Domínguez, Chiapas. 27 de junio del 2024

Vesícula biliar



4º D Gabriel de Jesús Martínez Zea

Escala De Lesión Esplénica

- Grado I : Hematoma Subcapsular < 10% Superficie
Dejarro Capsular < 1cm de profundidad
- Grado II : Hematoma Subcapsular : 10-50 % Superficie;
Intraparenquimatoso : < 5cm , Dejarro Capsular
1-3cm de profundidad Sin afectar a los
Vasos trabeculares.
- Grado III : Hematoma Subcapsular : > 50 % Superficie
Intraparenquimatoso > 5cm o en expansión
3cm de profundidad que Afecta Vasos
Trabeculares.
- Grado IV : Afectación de Vasos Segmentarios
o hiliares desvascularización > 25%

4ºD Gabriel de Jesús Martínez Zeca