

Mi Universidad

Nombre del Alumno: Karen Itzel Rodríguez López.

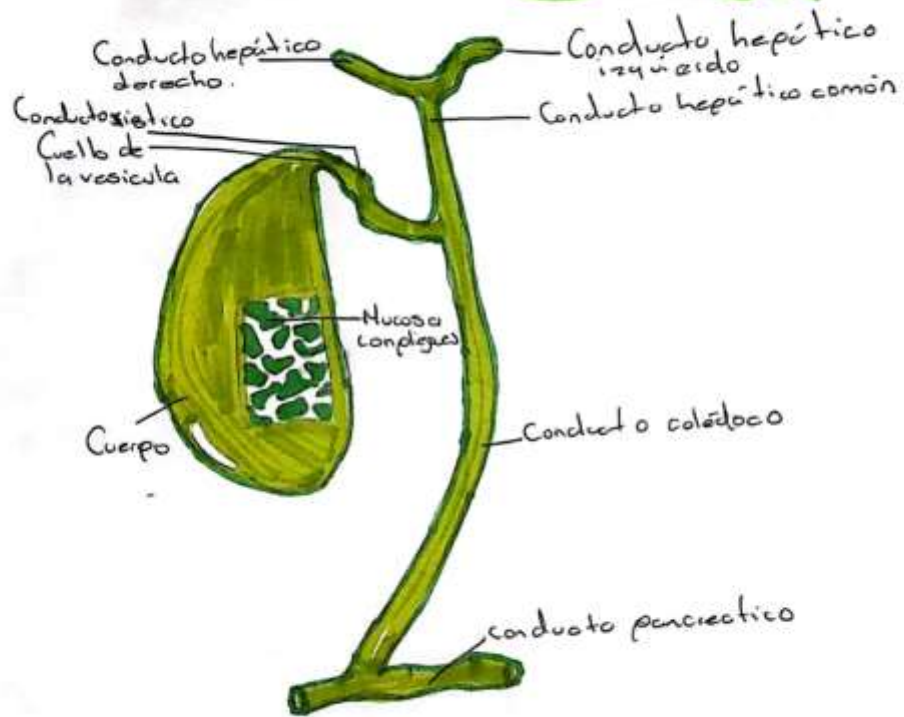
Nombre del Profesor: Sofía Gutiérrez

Semestre: 4°

Parcial: 4 Grupo: D.

Nombre de la Materia: Imagenología

VESICULA Biliar



Escala AAST: Lesión esplénica

Grado	Descripción
1	Hematoma subcapsular >10% superficie Desgarro capsular <1cm de profundidad
2	Hematoma subcapsular: 10-50% superficie; intraparenquimatoso: <5 cm Desgarro capsular 1-3cm de profundidad sin afectar a los vasos trabeculares.
3	Hematoma subcapsular: >50% superficie Intraparenquimatoso >5cm o en expansión 3cm de profundidad que afecta a los vasos trabeculares.
4	Afectación de vasos segmentarios o hiliares con desvascularización >25%.
5	Avulsión completa, lesión hilar que desvasculariza el bazo.