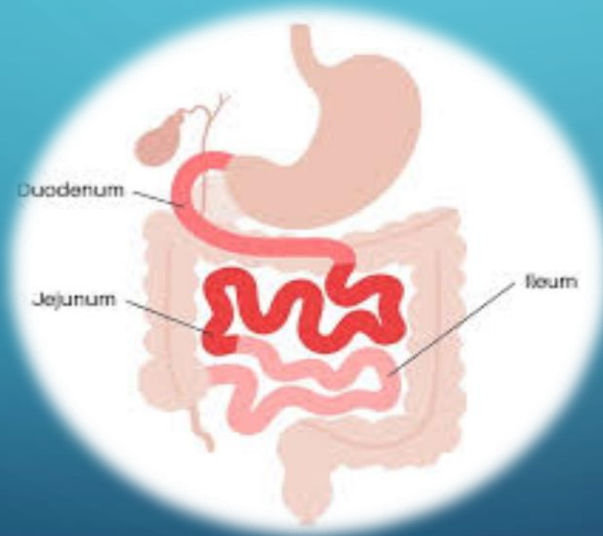


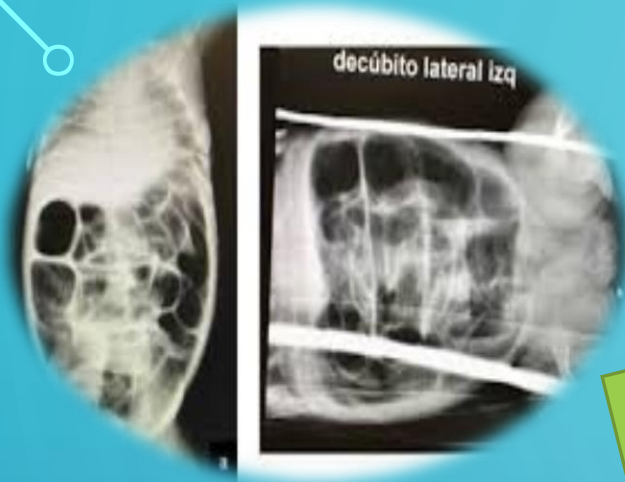


UNIVERSIDAD DEL SURESTE
CAMPUS COMITAN
MEDICINA HUMANA

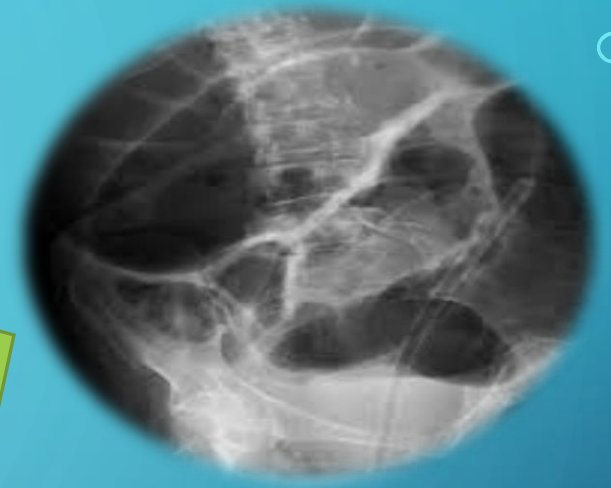


NOMBRE DEL CATEDRATICO (A): DRA KARLA SOFIA LOPEZ GUTIERREZ
NOMBRE DEL ALUMNO (A): LUPITA MELAINÉ TOLEDO ALFARO
MATERIA: IMAGENOLOGIA
MEDICINA HUMANA
4° GRUPO D





DUODENO Y OBSTRUCCION INTESTINAL



VOLVULO DEL INTESTINO MEDIO

RX: Revela posición anormal del intestino con la mayor parte del intestino delgado en el abdomen derecho y la resultante anormal posición del ligamento de Treitz. Por lo general a nivel pedículo derecho L1) en la presencia del vólvulo del segmento girado presenta el **SIGNO DE SACACORCHO**

OBSTRUCCION INTESTINAL BAJA

RX: En la atresia intestinal se identifica múltiples asas intestinales dilatadas que ocupa la totalidad de la cavidad abdominal, con presencia de diversos niveles hidroaereos. En paciente con íleo meconial se presenta un patrón denominado en **BURBUJAS DE JABON**

BIBLIOGRAFIA

