



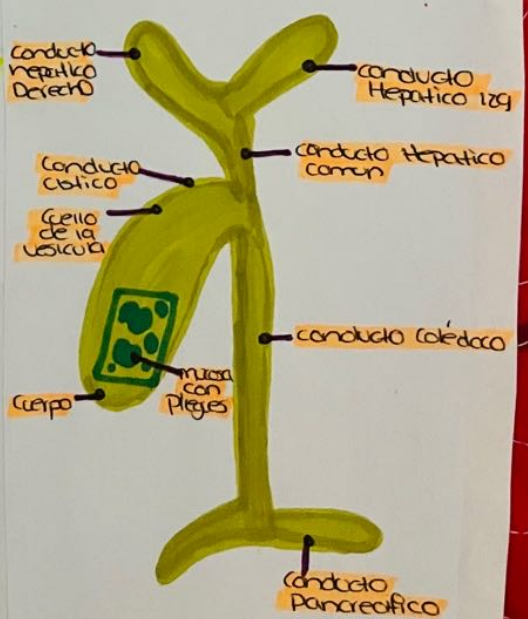
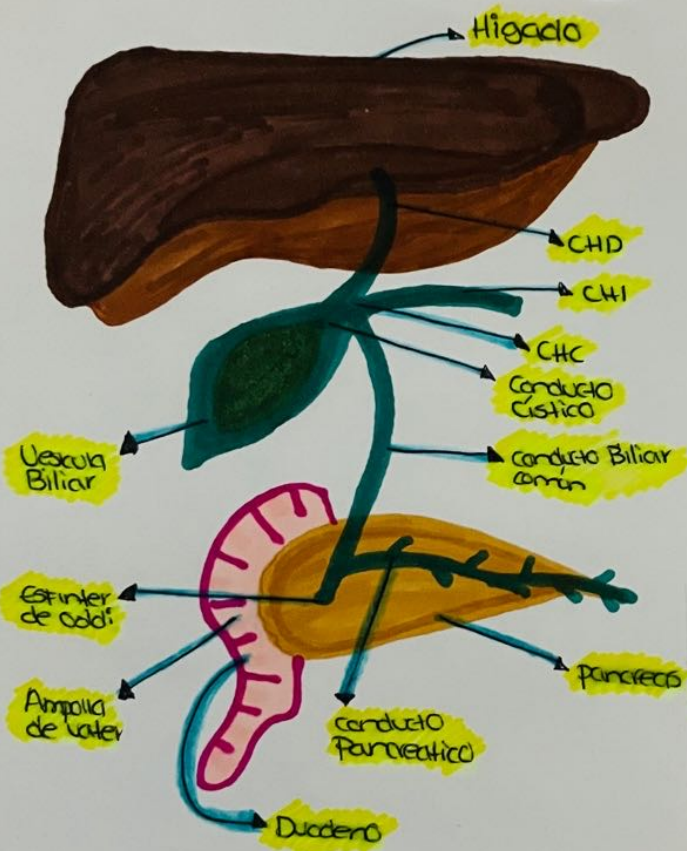
**Universidad del Sureste
Campus Comitan De Dominguez
Lic.Medicina Humana**



Dibujo Y Escala

**Nombre: Abril Amely Valdez Maas
Semestre: 4 Grupo: D
Materia: Imagenologia**

Vesícula Biliar con estructuras



Escala de Lesión

Grado

Descripción

I

Hematoma subcapsular $< 10\%$ superficie
Desgarro capsular $< 1\text{cm}$ de profundidad



II

Hematoma subcapsular $10-50\%$ superficie,
Intraparenquimatoso $\leq 5\text{cm}$
Desgarro capsular $1-3\text{cm}$ de profundidad

III

Hematoma subcapsular $\geq 50\%$ superficie
Intraparenquimatoso $\geq 5\text{cm}$ o en expansión 3cm
de profundidad que afecta a los vasos
frabeculares.



IV

Afectación de vasos segmentarios o
hiliares con desvascularización $\geq 75\%$



V

Acobión Completa
- Lesión hilar que desvasculariza el vaso.

