



Mi Universidad

Alumno: Sonia Araceli Huacash Méndez

Nombre del tema: duodeno y obstrucción intestinal

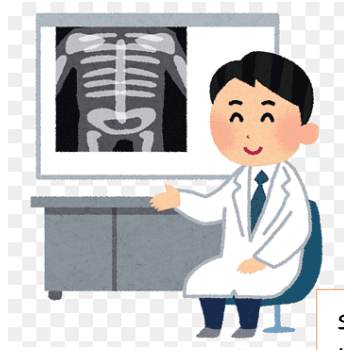
Parcial 3

Nombre de la materia: Imagenología

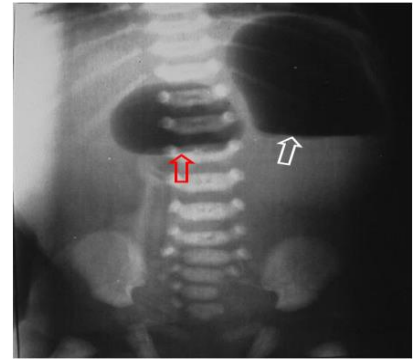
Nombre del profesor: Dra. Karla Sofía López Gutiérrez

Nombre de la licenciatura: medicina humana

presencia de otras áreas de atresia

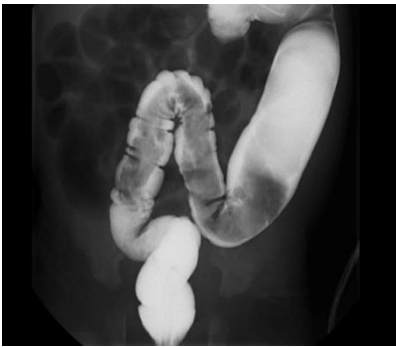

signo de doble burbuja



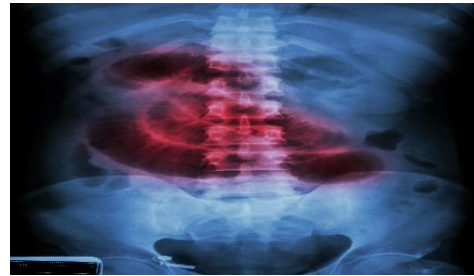
Colon por enema

RADIOGRAFIA SIMPLE



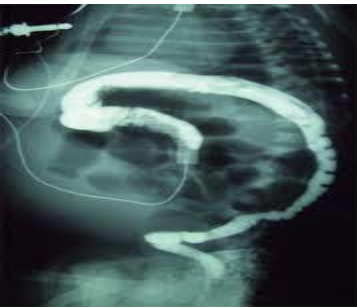DUODENO Y OBSTRUCCIÓN INTESTINA

Obstrucción intestinal baja

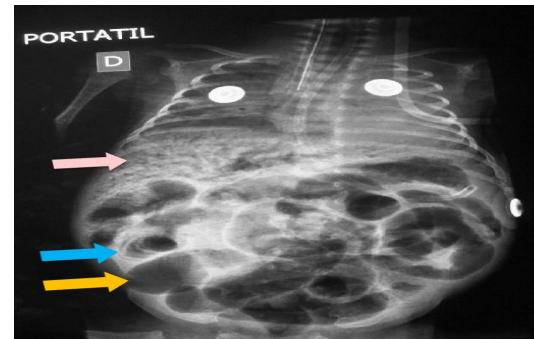


Íleo meconial

Radiografía simple



asas intestinales dilatadas



Burbujas de jabón

