



Universidad del sureste.
Campus Comitán De Domínguez, Chiapas.
Medicina Humana.



Dx imagenológico de duodeno y obstrucción intestinal.

Nombre del alumno:
Diana Roció Gómez López.

Nombre del profesor:
Dra. Karla Sofia López Gutierrez.

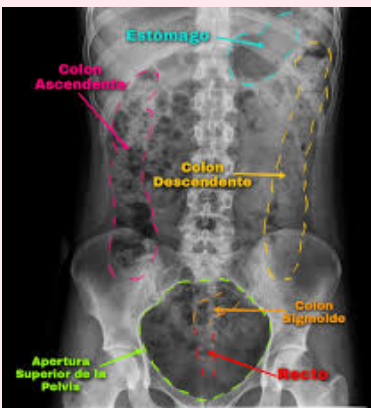Parcial: 3er. Parcial.

Semestre: 4to. Semestre. 4to. D

Nombre de la Materia:
Imagenología.

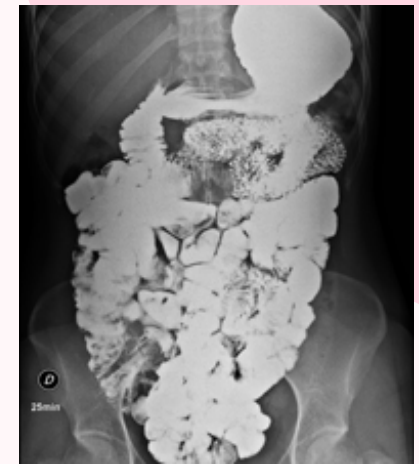MAPA MENTAL

RADIOGRAFIA SIMPLE



Método de imagen más importante para determinar si existe una obstrucción intestinal.

TRANSITO GASTROINTESTINAL



01

02

DX IMAGENOLÓGICO DE DUODENO Y OBSTRUCCIÓN INTESTINAL.

Identifica posición anormal de la unión duodeno-yeyunal.

ULTRASONIDO

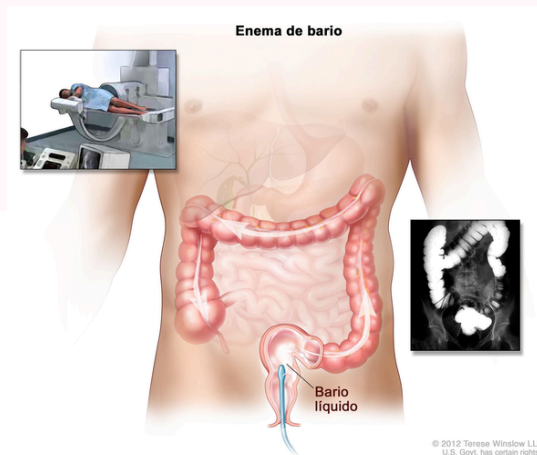
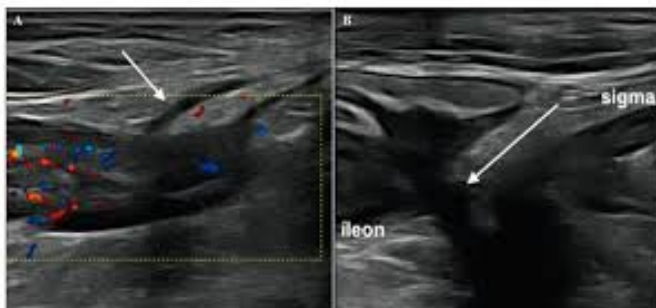04

La presencia de un duodeno distendido con terminación abrupta frente a la columna, se encuentra relacionado con la presencia de malrotación.

ENEMA BARITADO

03

Determina la presencia de microcolon, así como la posición del ciego. Inyección de un líquido en el recto a través de un pequeño tubo



© 2012 Teresa Winslow LLC
U.S. Govt. has certain rights.