



**Mi Universidad**

*Nombre del Alumno: Sonia Araceli Huacash Méndez*

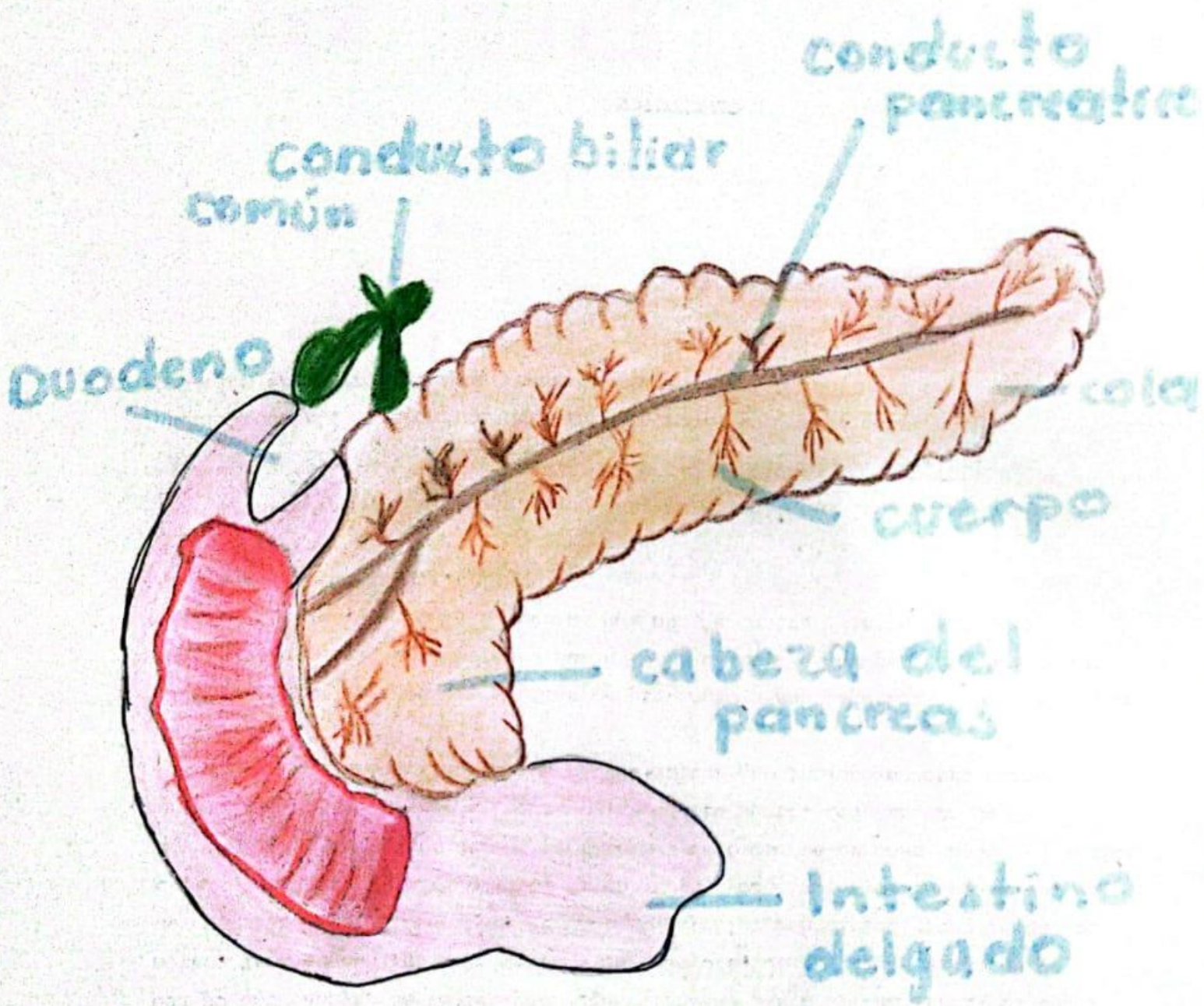
*Nombre del tema: cuadro y dibujo*

*Parcial 4*

*Nombre de la Materia: imagenología*

*Nombre del Profesor: Dra. Karla Sofia López Gutiérrez*

*Nombre de la licenciatura: Medicina Humana*



# Páncreas y sus — Partes —

# Escala de lesión orgánica del bazo

Grado

Lesión

Grado I

Hematoma subcapsular  $< 10\%$  de la superficie  
Ruptura capilar  $< 1\text{ cm}$  de profundidad en el parenquima

Grado II

- Hematoma 10-50% de superficie y diámetro  $< 5\text{ cm}$
- Laceración de 1-3 cm SIN involucrar vasos trabeculares.

Grado III

- Hematoma subcapsular  $> 50\%$ , hematoma expansivo o parenquimatoso.
- Laceración  $> 3\text{ cm}$  con involucramiento de vasos trabeculares.

Grado IV

- Hematoma intraparenquimatoso con sangrado activo
- Laceración con compromiso de vasos hiliares o segmentarios o desvascularización  $> 25\%$  del bazo.

Grado V

Estallamiento esplénico  
- Desvascularización del bazo.