

Dibujos.

Nombre del alumno:

Katia Marlen Espinosa Sánchez.

Nombre del profesor:

Dra. Karla Sofía López Gutierrez.

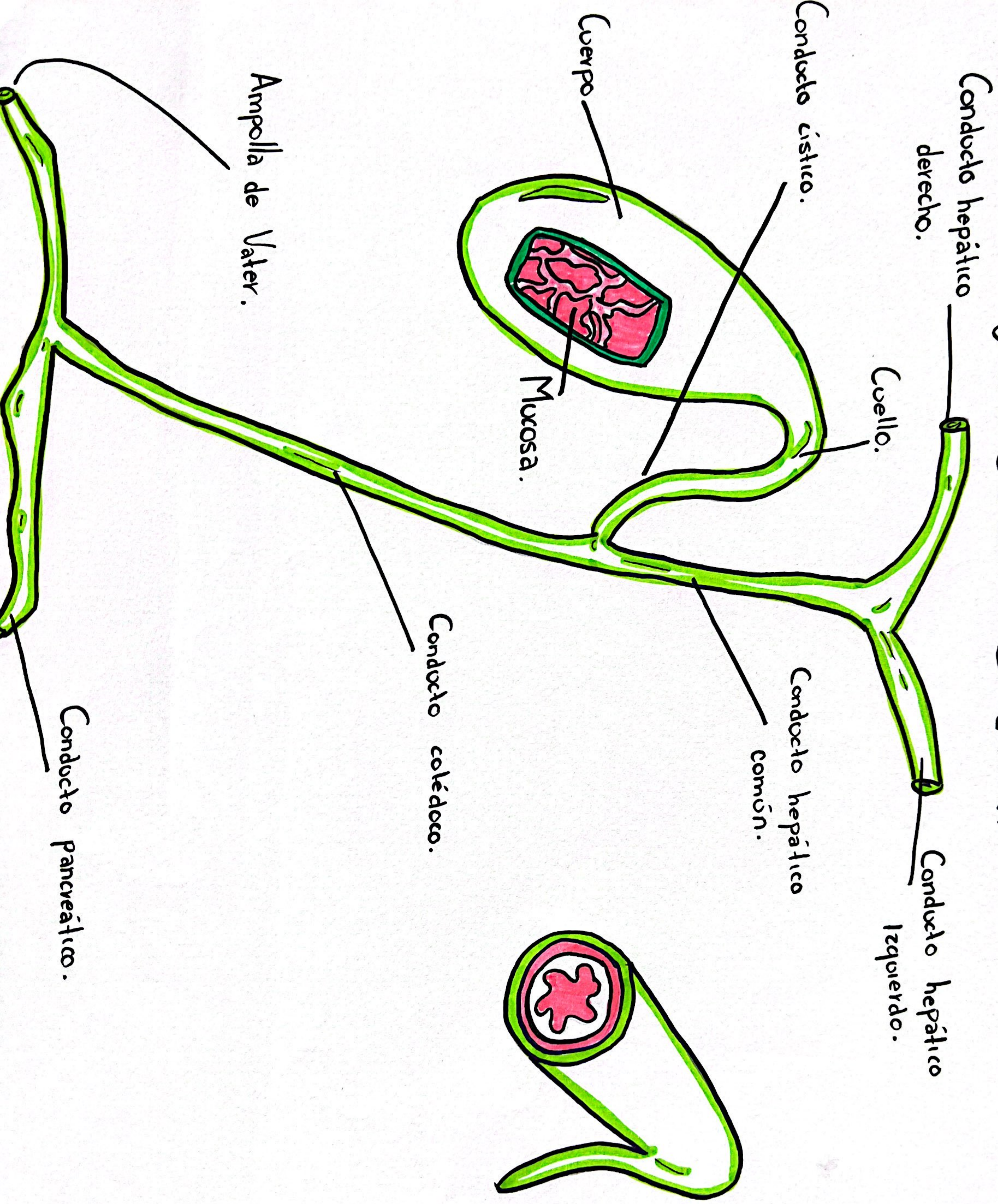
Parcial: 4to. Parcial.

Semestre: 4to. Semestre. 4to. D

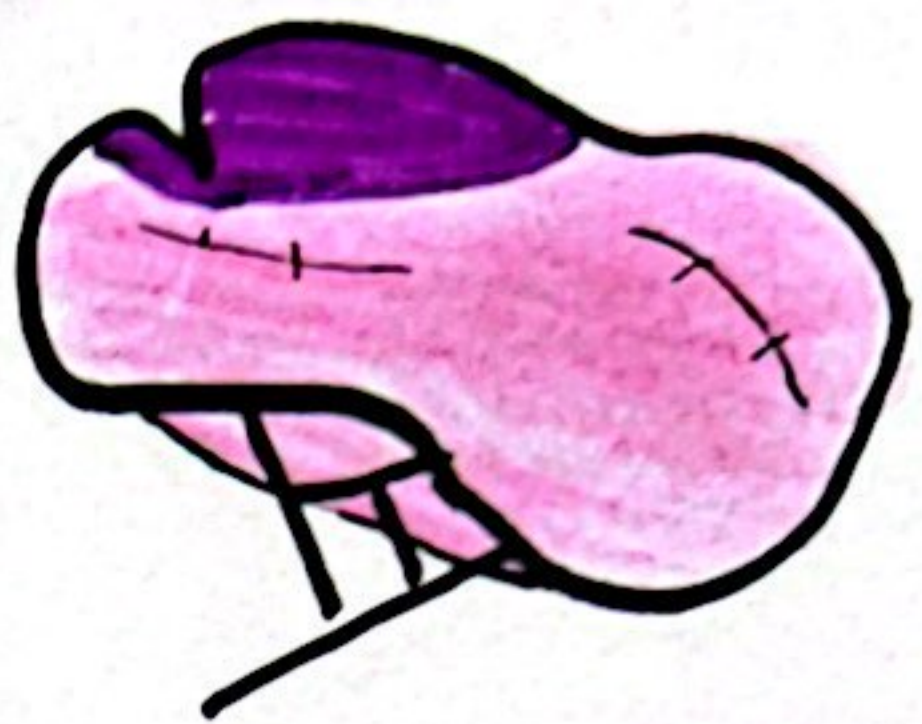
Nombre de la Materia:

Imagenología.


VESÍCULA BILIAR.



Escala AAST de lesión esplénica.



I Hematoma subcapsular $< 10\%$ de superficie.
Desgarro capsular < 1 cm de profundidad.




II Hematoma subcapsular 10-50% de superficie.
Desgarro capsular 1-3 cm de profundidad.



III Hematoma subcapsular $> 50\%$ de superficie.
Desgarro capsular > 3 cm de profundidad.



IV Hematoma rolo con afectación de vasos segmentarios o hilares.
Desvascularización $> 25\%$.



V Avulsión completa.
Lesión hilar que desvasculariza el vaso.