



**Mi Universidad**

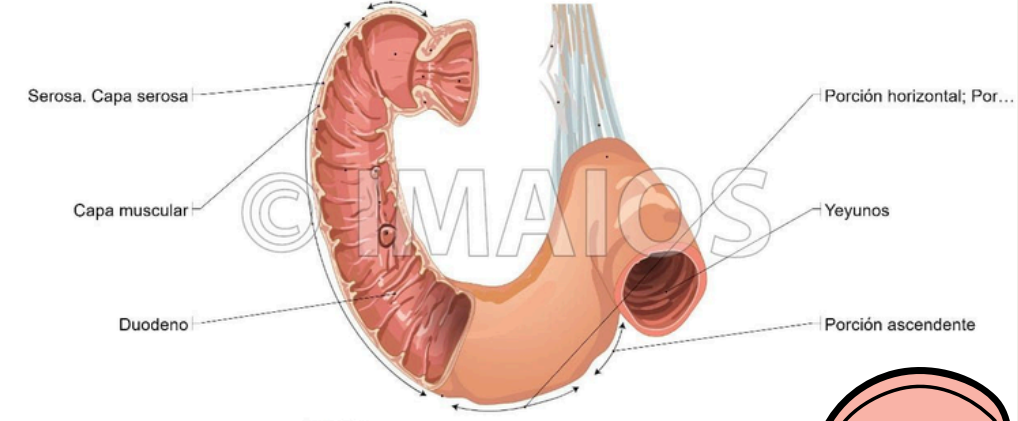
# Duodeno

**Nombre del alumno: Karen Itzei Rodriguez Lopez**

**Parcial: 3do. Parcial.**

**Semestre: 4to. Semestre. 4to. D**

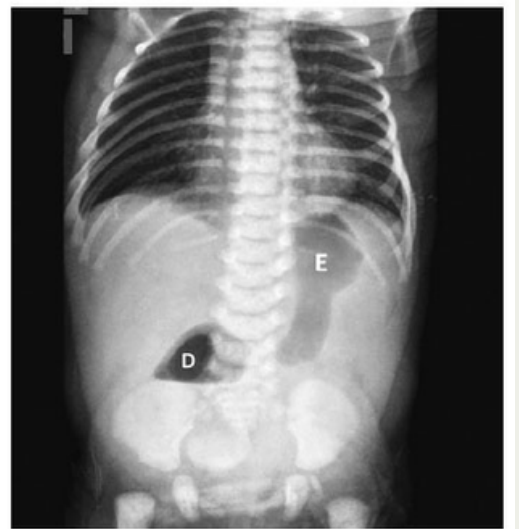
**Nombre de la Materia: IMAGENOLOGIA**



**DUODENO**  
 mide alrededor de 20 a 30 cm de longitud y calibre de 3 a 5 cm

**OBSTRUCCIÓN INTESTINAL ALTA Y BAJA**

**RADIOGRAFIA SIMPLE**  
 signo de doble burbuja, puede presentar escasa cantidad de gas distal si la obstrucción es incompleta



**DX IMAGENOLOGICO DEL DUODENO Y OBSTRUCCION INTESTINAL**

**COLON POR ENEMA**  
 presencia de microcolon, así como la posición del ciego.

**TRANSITO INTESTINAL**  
 presencia de vólvulo el segmento girado presenta el signo del sacacorcho.

**US**  
 presencia de un duodeno distendido con terminación abrupta frente a la columna

