



*UNIVERSIDAD DEL SURESTE
CAMPUS COMITÁN
LICENCIATURA EN MEDICINA HUMANA*



IMAGENOLOGÍA

ANDY JANETH PÉREZ DÍAZ

DRA. KARLA SOFIA LÓPEZ GUTIÉRREZ

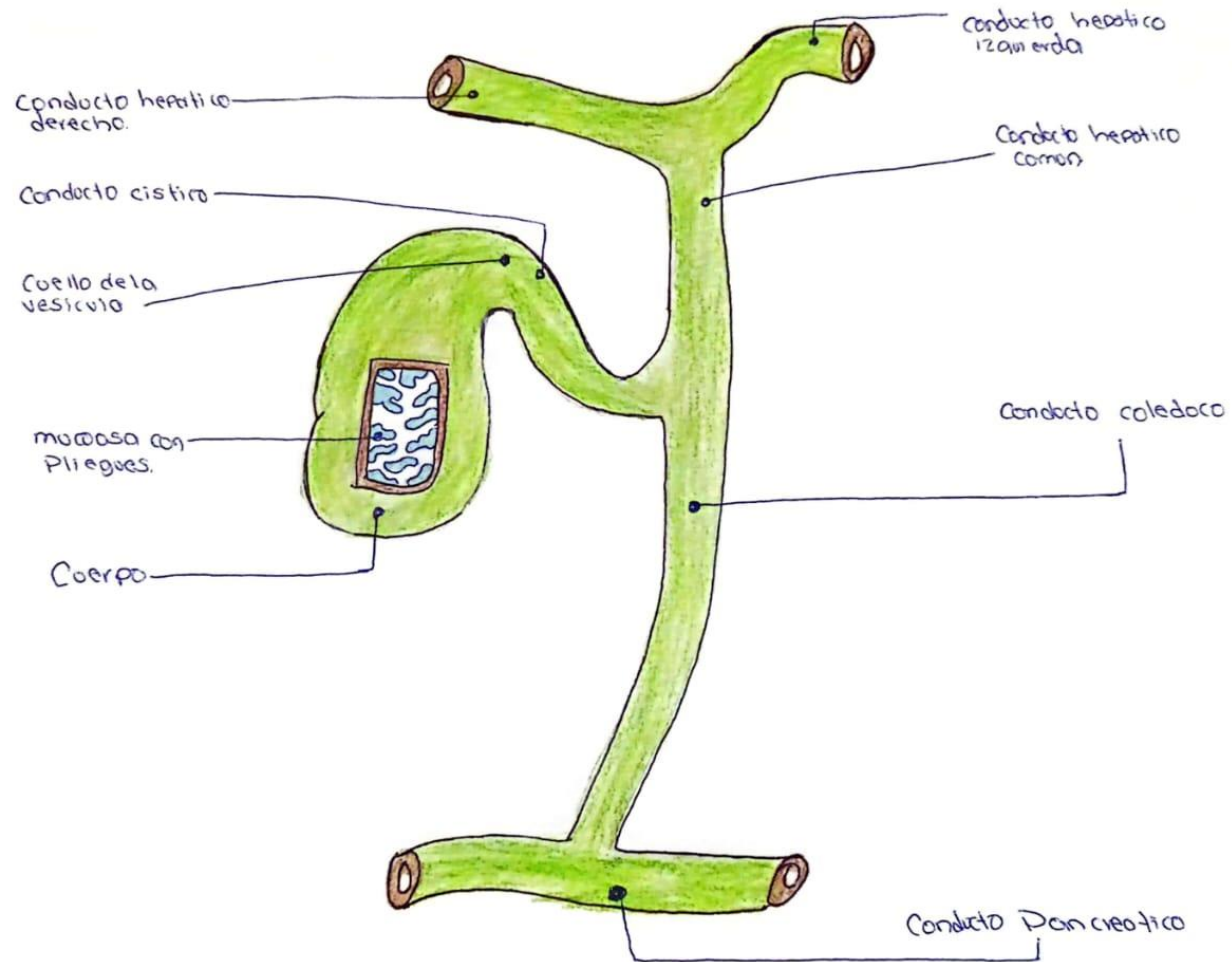
4 SEMESTRE,

GRUPO D

4 PARCIAL

COMITÁN DE DOMÍNGUEZ CHIAPAS, A 24 DE MAYO DEL 2024

VESICULA BILIAR



ESCALA LESION ESPLENICA AAST

Grado	Descripción
I	<ul style="list-style-type: none"> - Hematoma subcapsular, <10% superficie - Desgarro capsular: <1cm de Profundidad
II	<ul style="list-style-type: none"> • Hematoma subcapsular: 10-50% superficie; Intraparenquimatoso; <5cm • Desgarro capsular 1-3 cm de Profundidad sin afectar a los vasos trabeculares.
III	<ul style="list-style-type: none"> - Hematoma subcapsular: >50% superficie Intraparenquimatoso >5cm o en expansión 3cm de profundidad que afecta a los vasos trabeculares.
IV	Afectación de vasos segmentarios o hiliares con desvascularización >25%
V	<p>Evulsión completo</p> <p>Lesión hilar que desvasculariza el bazo</p>

