



Mi Universidad

Dibujos

Nombre del alumno:

Diana Rocio Gómez López

Nombre del profesor:

Dra. Karla Sofía López Gutiérrez

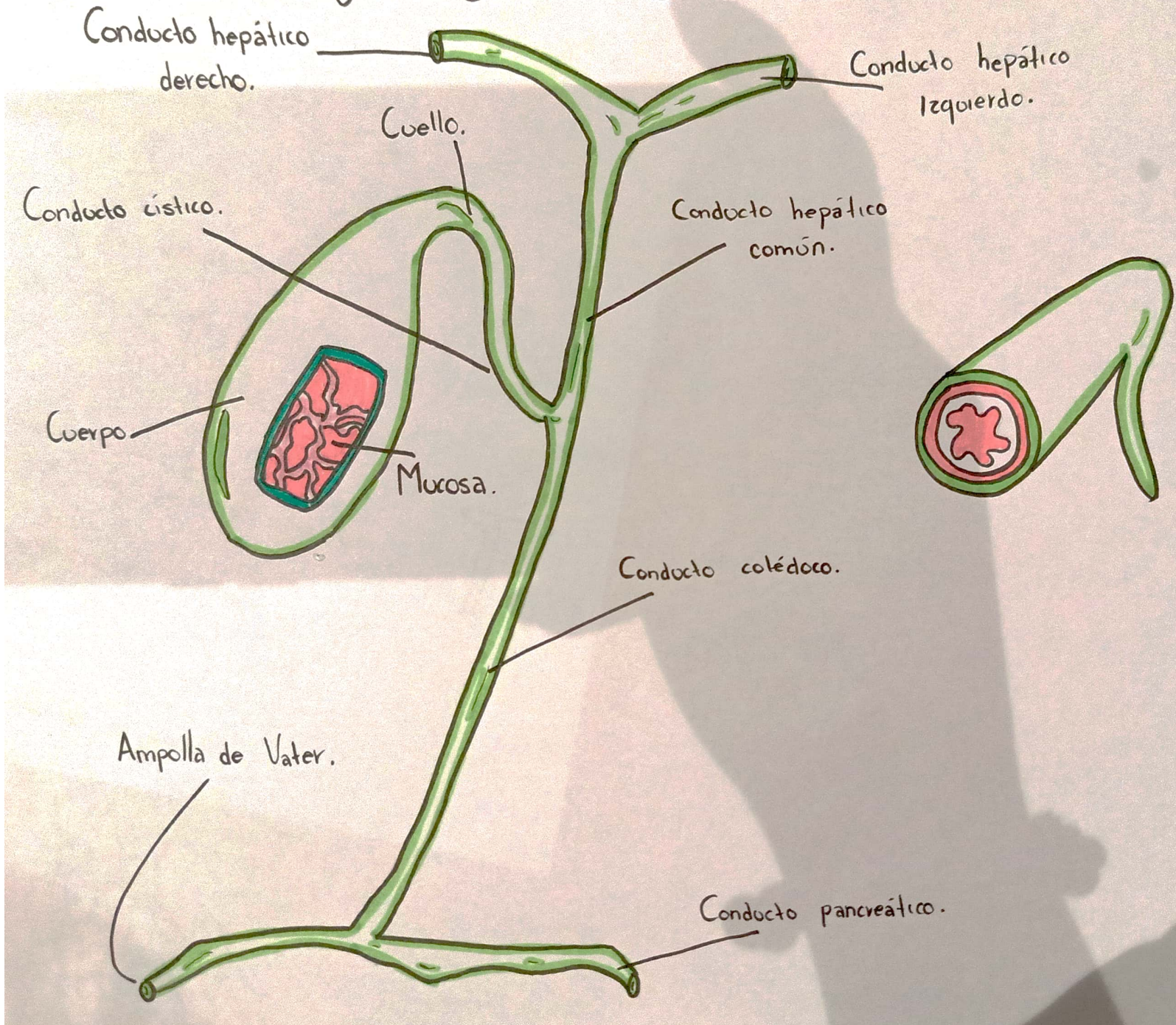
Parcial: 4to. Semestre: 4to.

4to. D.


Nombre de la materia:

IMAGEOLOGIA

~ VESÍCULA BILIAR. ~



ESCALA DE LESION ESPLENICA

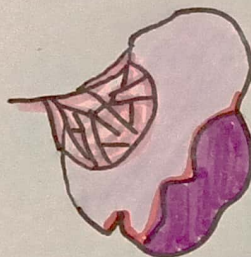

I

Hematoma subcapsular <10% de superficie
Dejarro subcapsular <1cm de profundidad

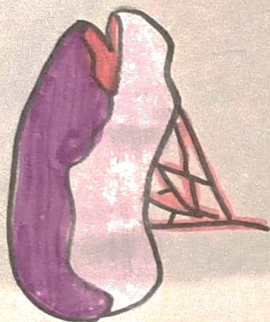
A

II



Hematoma subcapsular 10-15% de superficie
Dejarro capsular 1-3 cm de profundidad

A

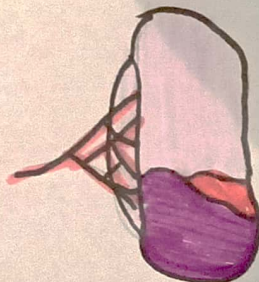


III

Hematoma subcapsular >50% de superficie
Dejarro capsular >3cm de profundidad

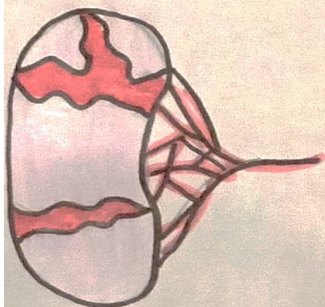
S

IV



Hematoma roto con afectación de vasos segmentarios o hilares
Desvascularización >25%

T



V

Avulsión completa
Lesión hilar que desvasculariza el vaso