

## *Dx imagenológico de duodeno y obstrucción intestinal.*

Nombre del alumno:

Katia Marlen Espinosa Sánchez.

Nombre del profesor:

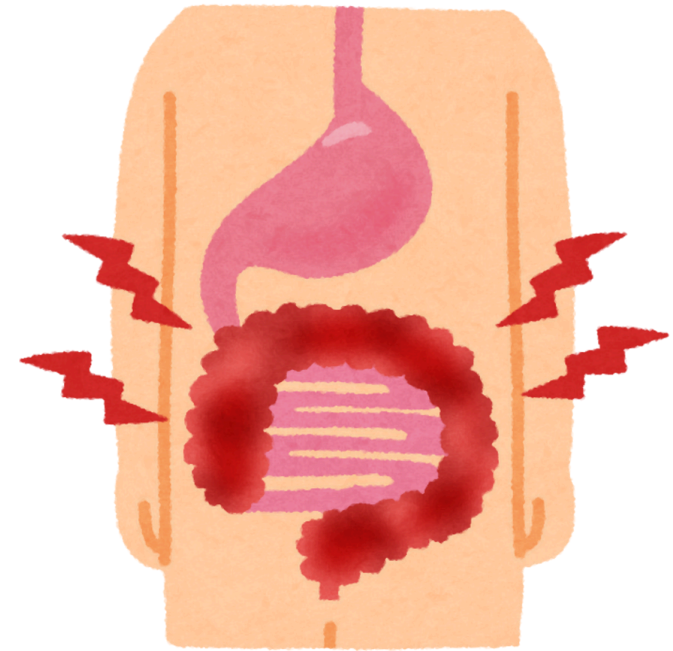
Dra. Karla Sofia López Gutierrez.

Parcial: 3er. Parcial.

Semestre: 4to. Semestre. 4to. D

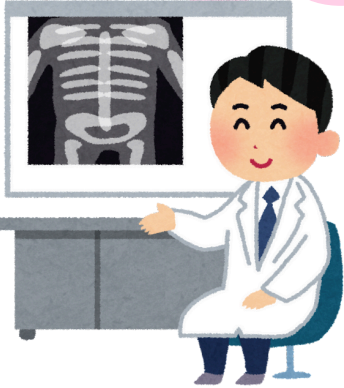
Nombre de la Materia:

Imagenología.



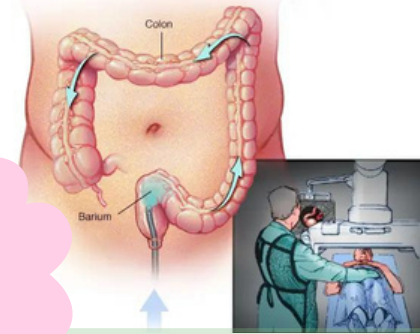
## Radiografía simple.

Método de imagen más importante para determinar si existe una obstrucción intestinal.



## Colon por enema.

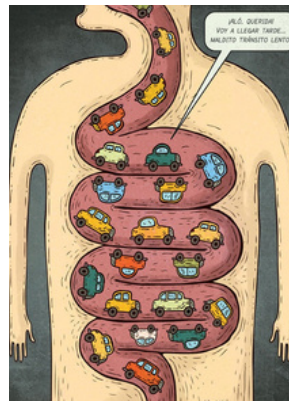
Determina la presencia de microcolon, así como la posición del ciego.



## Dx imagenológico de duodeno y obstrucción intestinal.

## Tránsito gastrointestinal.

Identifica posición anormal de la unión duodeno-yeyunal.



## US.

La presencia de un duodeno distendido con terminación abrupta frente a la columna, se encuentra relacionado con la presencia de malrotación.

