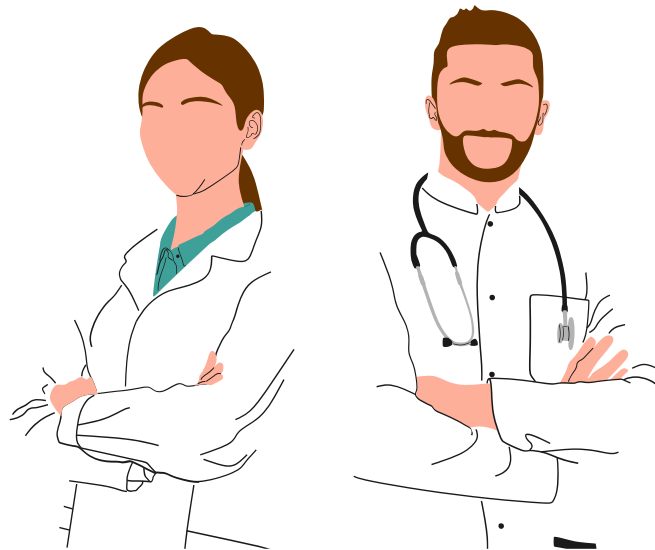

TAREAS

IMAGENOLOGÍA

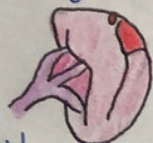


Nombre del alumno:
Carlos Ulises Gordillo Cancino
Grado: 4º Grupo: D

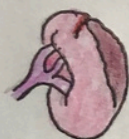Docente:
Dra. Karla Sofía Gutiérrez Lopez

= Escala AAST de Lesión Esplénica =

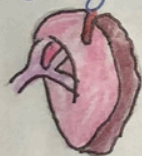- I
- Hematoma subcapsular < 10% de superficie.
 - Desgarro capsular < 1 cm de profundidad



- II
- Hematoma subcapsular 10 - 50% de superficie
 - Desgarro capsular 1 - 3 cm de profundidad



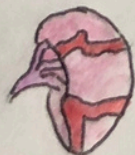- III
- Hematoma subcapsular > 50% de superficie
 - Desgarro capsular > 3 cm de profundidad.



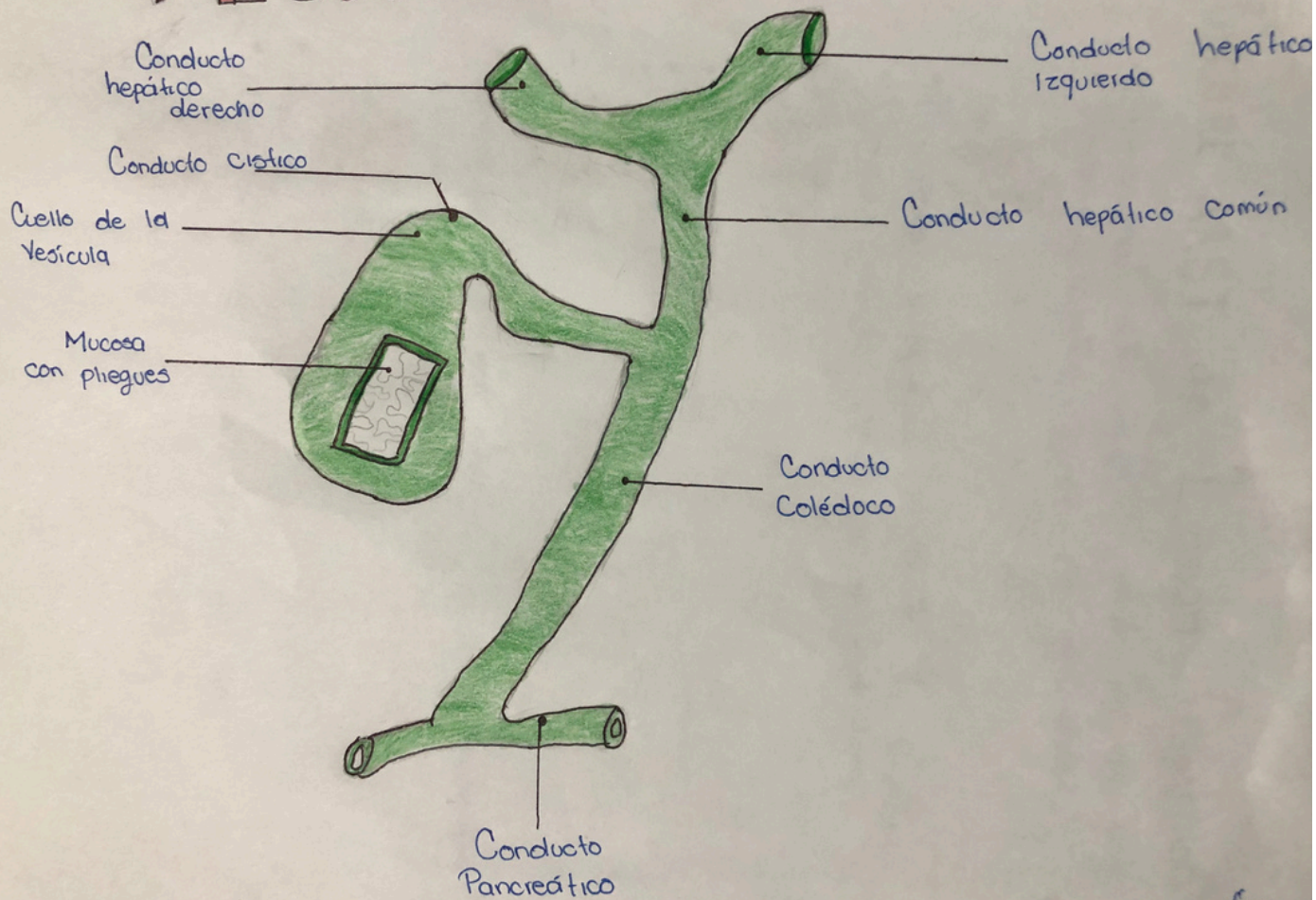
- IV
- Hematoma roto con afectación de vasos segmentarios
 ◦ hiliares / Desvascularización > 25%.



- V
- Avulsión completa
 - Lesión hilar que desvasculariza el vaso



VESICULA BILIAR



470
D
Carlos Ulises González