



Universidad del sureste
Licenciatura en Medicina
Humana
Campus Comitán



Vesicula biliar

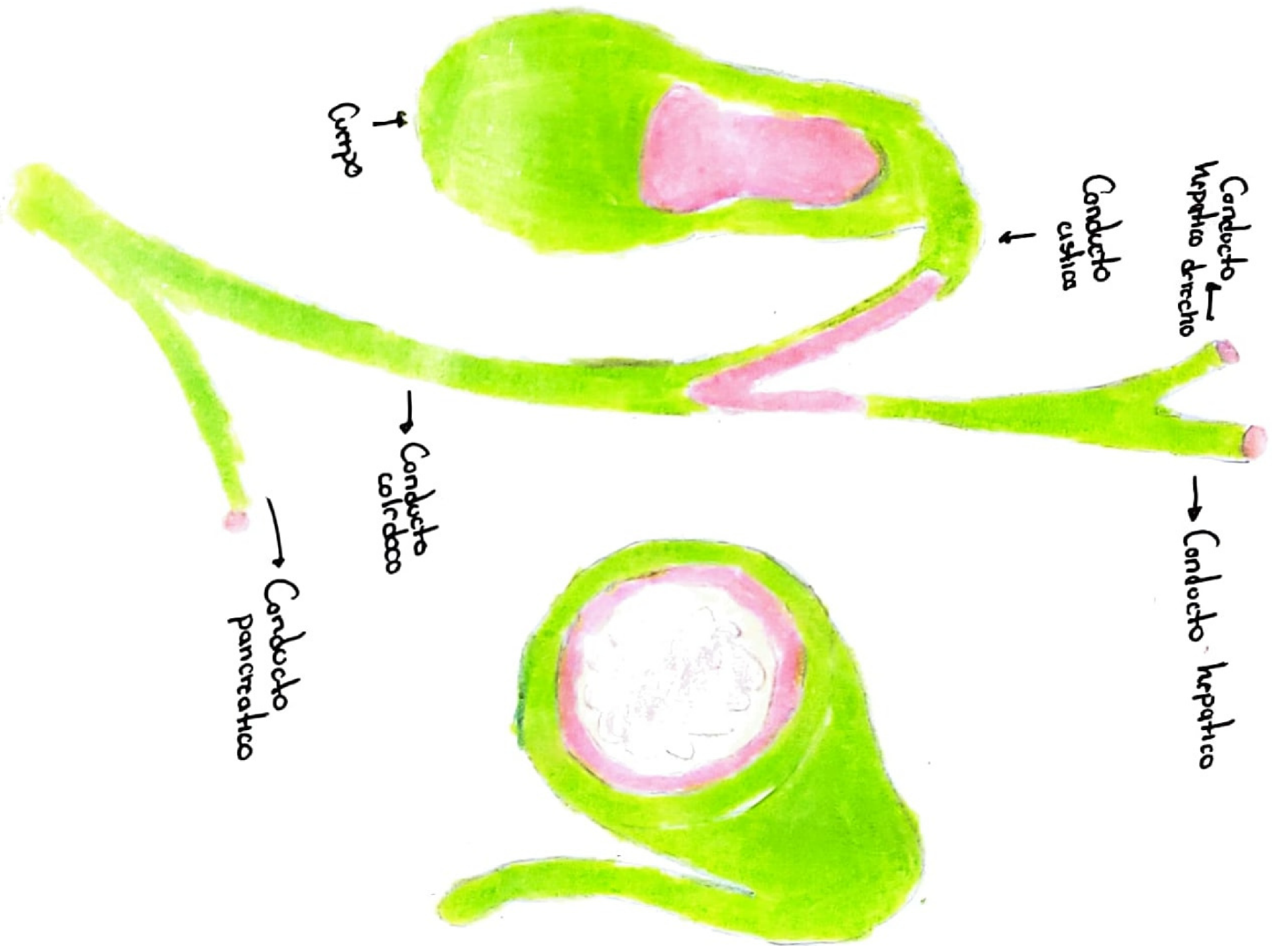
AAST

Nombre del alumno: Jennifer Gonzalez Santiz

Materia: Imagenología

Grado y grupo: 4to semestre "D"

Nombre del docente: Dra. Karla Sofía López Gutiérrez



Escala AAST de Lesión Esplénica

R La lesión traumática del bazo no es una indicación inmediata de esplenectomía.

I

- Hematoma subcapsular < 10% de superficie
- Desgarro capsular < 1cm de profundidad

II

- Hematoma subcapsular 10 - 50% de superficie.
- Desgarro capsular 1-3cm de profundidad

III

- Hematoma subcapsular > 50% de superficie
- Desgarro capsular > 3cm de profundidad

IV

- Hematoma refo con afectación de vasos sanguíneos segmentarios o hilares / Desvascularización > 25%.

V

- Avascularización completa
- Lesión hilar que desvasculariza el vaso