



UNIVERSIDAD DEL SURESTE
CAMPUS COMITAN DE DOMÍNGUEZ
LICENCIATURA EN MEDICINA HUMANA



Nombre de la alumna: Carol Sofía Méndez Ruiz

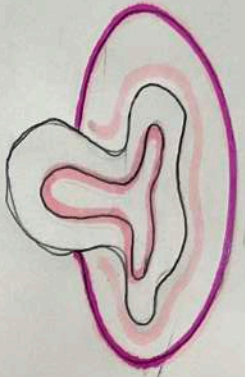Nombre del docente: Dra. Sofía

Tema: mapa mental

Materia Imagenología

Grado 4to semestre

Grupo D



Divertículos

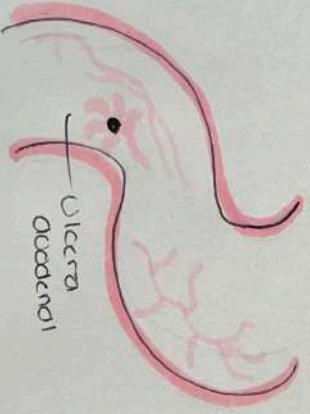
- Lesiones adquiridas
- Presencia secundaria de la capa mucosa y submucosa

DUODENO Y OBSTRUCCIÓN INTESTINAL

- **Duodeno**
- Mide alrededor de 20 a 30 cm de longitud.
- Calibre - 3-5 cm.
- Se divide en 4 partes:
 - 1) bulbo duodenal
 - 2) segunda porción vertical o ascendente
 - 3) tercera porción horizontal - transversal
 - 4) cuarta porción terminal o descendente

Úlcera Duodenal

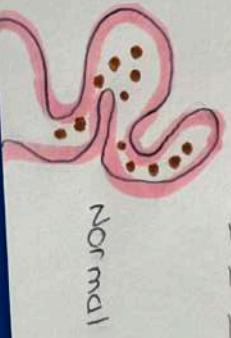- Se observa en base porción central y vértice



- * Serie Gastrointestinal:
 - Irradiación de los pliegues mucosos

OBSTRUCCIÓN INTESTINAL Baja

- Sx. - Vómitos ^{si} abdominal
- Distensión abdominal
- Ausencia de paso de

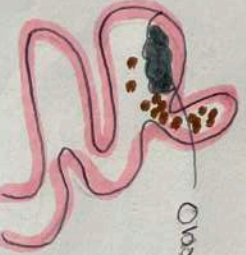

Normal

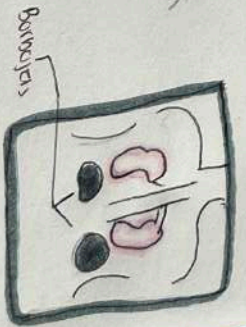
- Rx simple: Asas intestinales dilatadas
- Colon por enema: Micrococcus

OBSTRUCCIÓN INTESTINAL Alta

- Radiografía - Signo de doble burbuja simple.
- Colon por Enema - Poca presencia de micrococcus



Obstrucción



Burbujas

*: Vómito de color bilio.

