



MAPA CONCEPTUAL

TEMA:

MODALIDADES DE IMAGEN DIAGNÓSTICA

NOMBRE DEL ALUMNO:

VIRGINIA GUADALUPE CABRERA MALDONADO.

NOMBRE DEL PROFESOR:

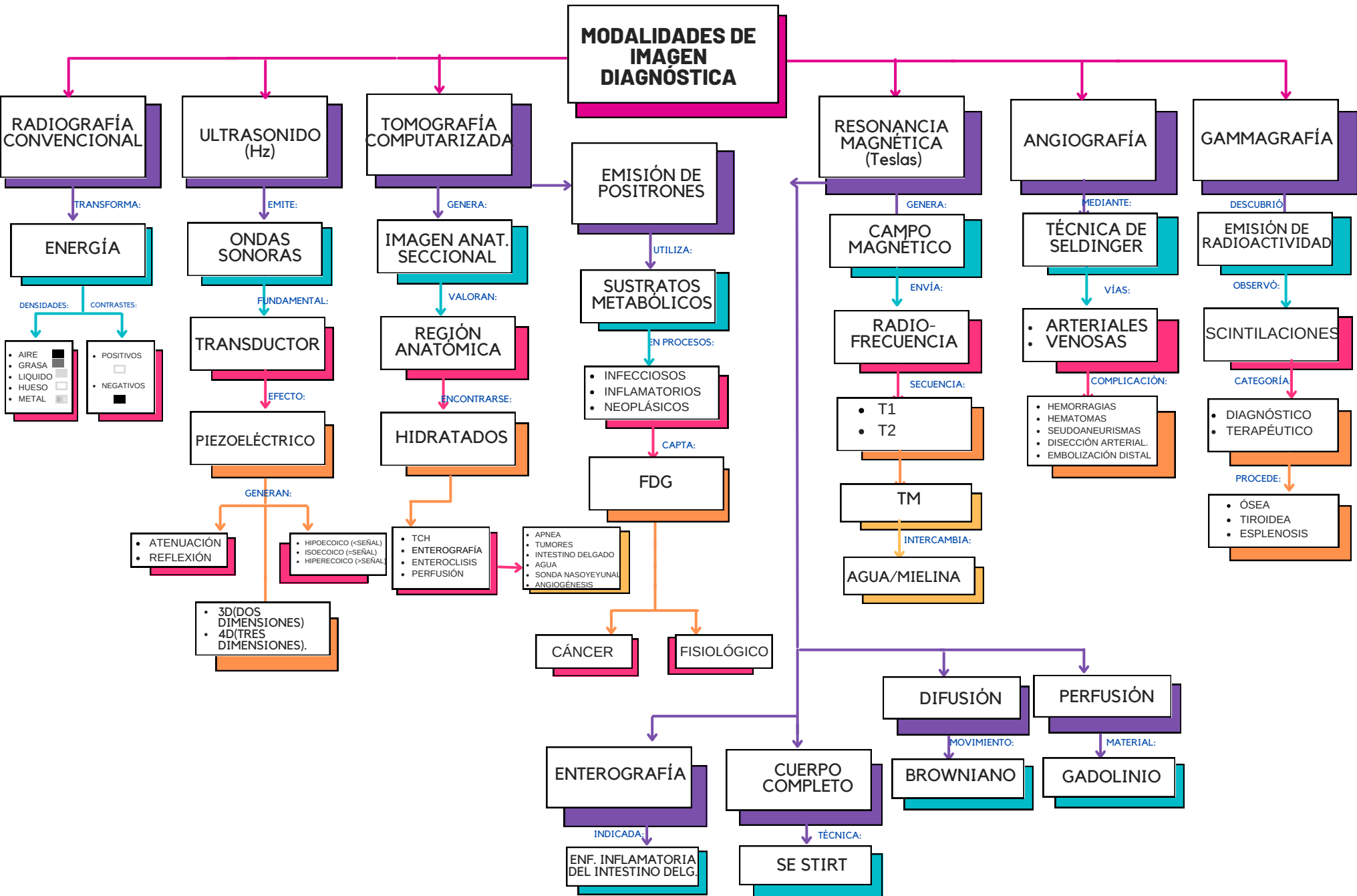
DRA. KARLA SOFIA LÓPEZ GUTIÉRREZ.

2º PARCIAL. 4º SEMESTRE, GRUPO "D".

IMAGENOLOGÍA.

MEDICINA HUMANA

LUNES 22 DE ABRIL DEL 2024



MODALIDADES DE IMAGEN DIAGNÓSTICA

RADIOGRAFÍA CONVENCIONAL

ULTRASONIDO (Hz)

TOMOGRAFÍA COMPUTARIZADA

EMISIÓN DE POSITRONES

RESONANCIA MAGNÉTICA (Teslas)

ANGIOGRAFÍA

GAMMAGRAFÍA

ENERGÍA

ONDAS SONORAS

IMAGEN ANAT. SECCIONAL

SUSTRATOS METABÓLICOS

CAMPO MAGNÉTICO

TÉCNICA DE SELDINGER

EMISIÓN DE RADIOACTIVIDAD

- DENSIDADES:
- AIRE
 - GRASA
 - LÍQUIDO
 - HUESO
 - METAL

TRANSDUCTOR

REGIÓN ANATÓMICA

- EN PROCESOS:
- INFECCIOSOS
 - INFLAMATORIOS
 - NEOPLÁSICOS

RADIO-FRECUENCIA

- VÍAS:
- ARTERIALES
 - VENOSAS

SCINTILACIONES

PIEZOELÉCTRICO

HIDRATADOS

FDG

- SECUENCIA:
- T1
 - T2

- COMPLICACIÓN:
- HEMORRAGIAS
 - HEMATOMAS
 - SEUDOANEURISMAS
 - DISECCIÓN ARTERIAL
 - EMBOLIZACIÓN DISTAL

- CATEGORÍA:
- DIAGNÓSTICO
 - TERAPÉUTICO

- GENERAN:
- ATENUACIÓN
 - REFLEXIÓN

- HIPOECOICO (<SEÑAL)
- ISOCOICO (=SEÑAL)
- HIPERECOICO (>SEÑAL)

- APNEA
- TUMORES
- INTESTINO DELGADO
- AGUA
- Sonda NASOYEYUNAL
- ANGIOGÉNESIS

TM

- COMPLICACIÓN:
- HEMORRAGIAS
 - HEMATOMAS
 - SEUDOANEURISMAS
 - DISECCIÓN ARTERIAL
 - EMBOLIZACIÓN DISTAL

- PROCEDE:
- ÓSEA
 - TIROIDEA
 - ESPLENOSIS

- 3D(DOS DIMENSIONES)
- 4D(TRES DIMENSIONES).

- TCH
- ENTEROGRAFÍA
- ENTEROCLISIS
- PERFUSIÓN

CÁNCER

FISIOLÓGICO

AGUA/MIELINA

DIFUSIÓN

PERFUSIÓN

ENTEROGRAFÍA

CUERPO COMPLETO

BROWNIANO

GADOLINIO

INDICADA:

ENF. INFLAMATORIA DELG.

TÉCNICA:

SE STIRT