



UNIVERSIDAD DEL SURESTE.
CAMPUS COMITÁN DE DOMÍNGUEZ, CHIAPAS.
MEDICINA HUMANA.



- DIBUJO DE VESÍCULA BILIAR Y ESCALA DE AAST.

NOMBRE DEL ALUMNO:

VIRGINIA GUADALUPE CABRERA MALDONADO.

NOMBRE DEL PROFESOR:

DRA. KARLA SOFIA LÓPEZ GUTIÉRREZ.

PARCIAL: 4° PARCIAL.

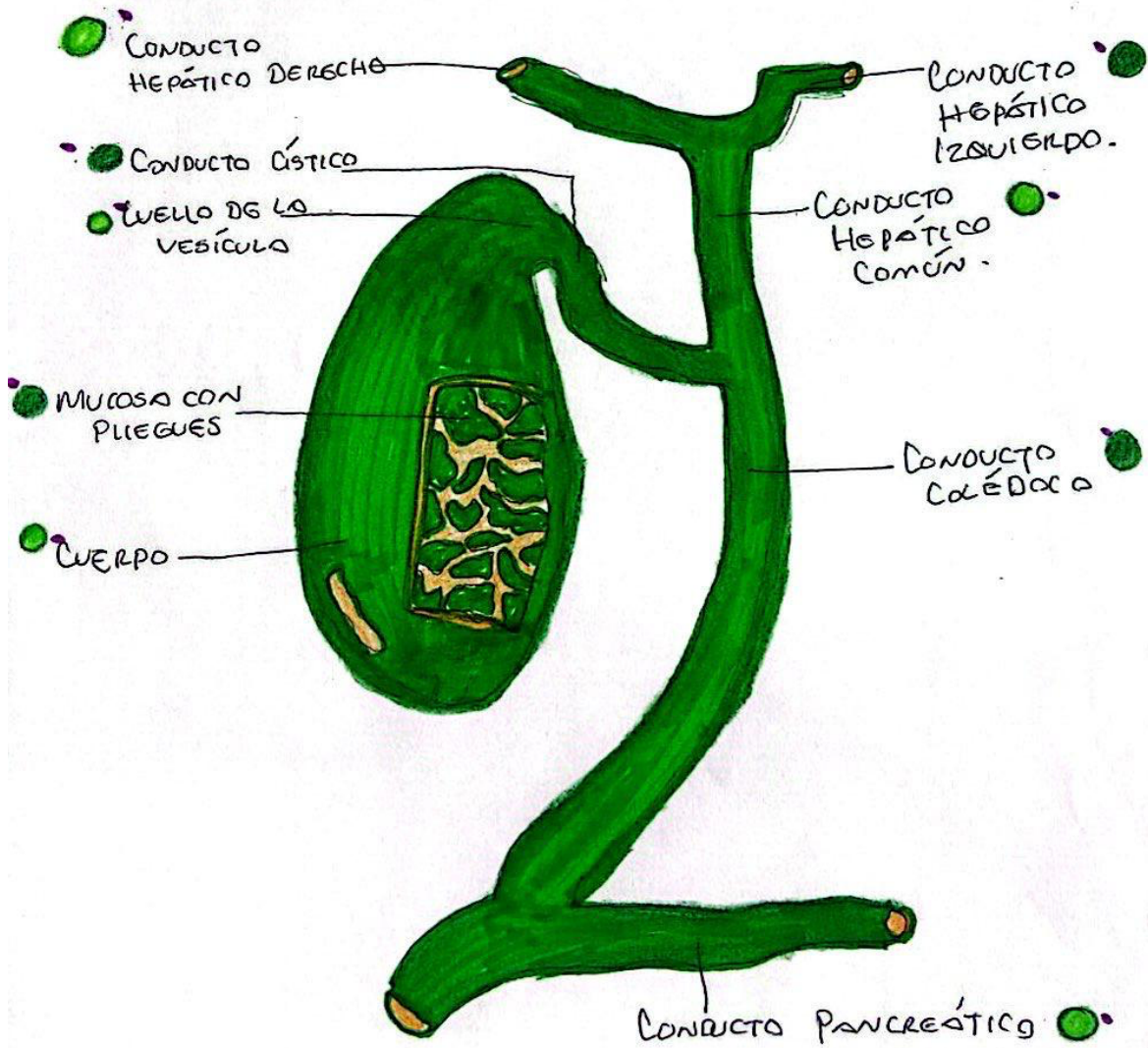
SEMESTRE: 4°. **GRUPO:** D

NOMBRE DE LA MATERIA:






IMAGENOLOGÍA.

MIÉRCOLES 26 DE JUNIO DEL 2024.

VESÍCULA BILIAR



ESCALA AAST (LESIÓN ESPLÉN)

| | | |
|---|-----|---|
|  | I | Hematoma subcapsular <10% de superficie. - Desgarro capsular <1cm de profundidad. |
|  | II | Hematoma subcapsular 10-50% de superficie. - Desgarro capsular 1-3cm de profundidad. |
|  | III | Hematoma subcapsular >50% de superficie. - Desgarro capsular >3cm de profundidad. |
|  | IV | Hematoma con afectación vasos segm. / hilares. - Desvascularización >25% |
|  | V | Lesión hilar que desvasculariza el vaso. - Avulsión completa. |