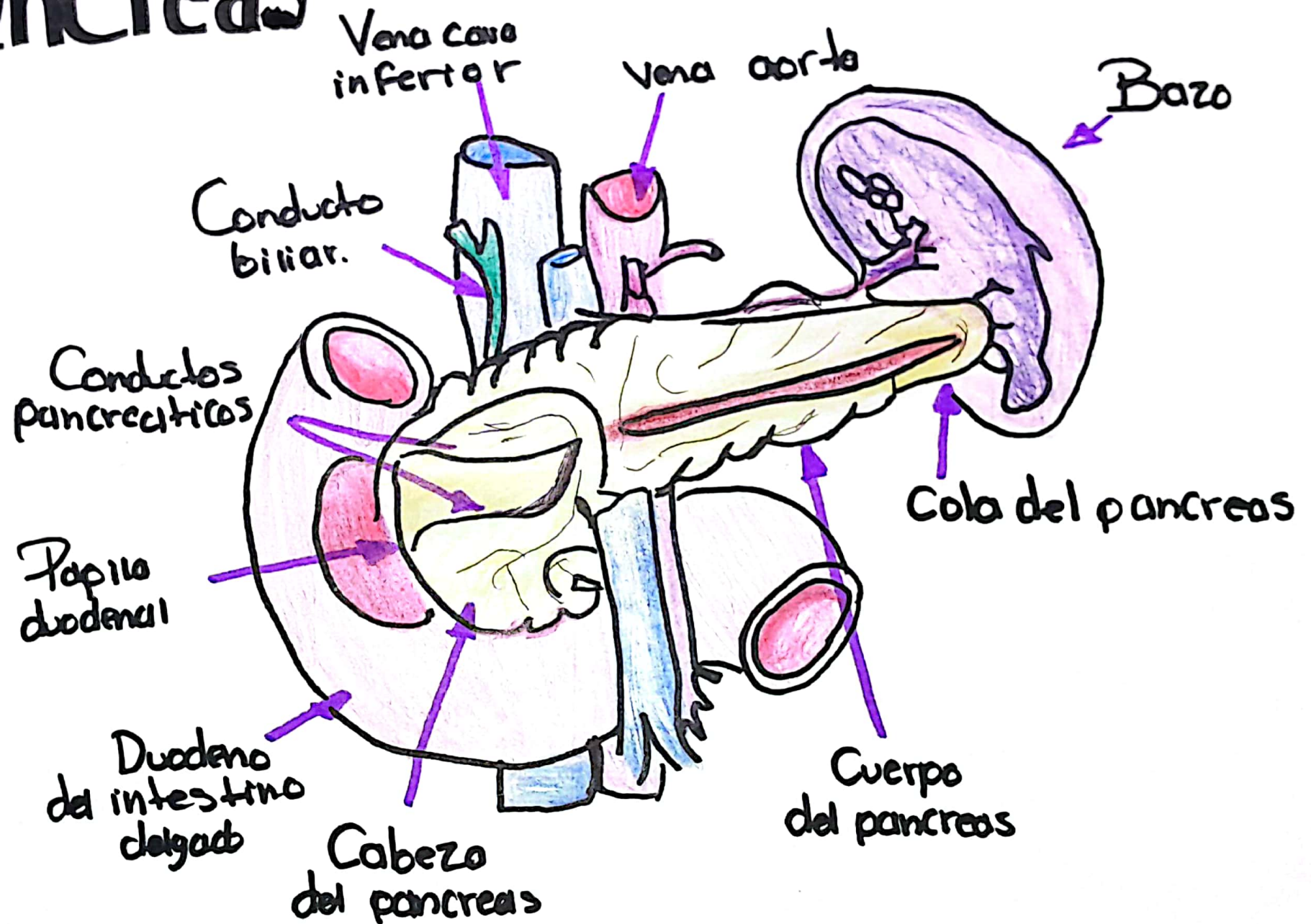


Pancreas



Lesión Esplénica.

I	Hematoma SubCapsular < 10% de Superficie	Desgarro Capsular < 1 cm de profundidad
II	Hematoma SubCapsular 10-50% de Superficie	Desgarro Capsular 1-3 cm de profundidad
III	Hematoma subcapsular > 50% de superficie	Desgarro capsular > 3 cm de profundidad.
IV	Hematoma rotos con afectación de vasos segmentarios o biliares	Desvasculariza al > 25 %
V	Avulsión completa	Lesión hilar que desvasculariza el vaso.
	Lesión traumática del lecho nos una indicación inmediata de esplenectomía.	Niños < 14 años se justifican con intentos más agresivos, tpo operatorio.