

UNIVERSIDAD DEL SURESTE
FACULTAD DE MEDICINA HUMANA.
CAMPUS COMITAN DE DOMINGUEZ.

Nombre del Alumno:

Corazón de Jesús Ugarte Venegas.

Catedrático:

Dra. Karla Sofia López Gutiérrez.

Asignatura:

Imagenología.

Evidencia/Actividad:

Escala de AAST y Dibujo anatómico de la Vesícula Biliar.

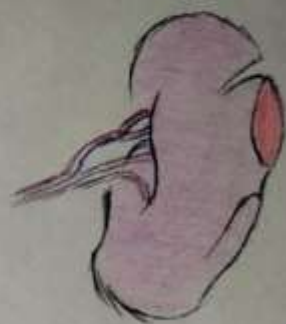
Semestre:

Cuarto Semestre, Unidad 4, Grupo 4° "D".

Escala de Severidad de daño esplénico de la AAST

I

Hematoma subcapsular $< 10\%$ de superficie.
Desgano capsular < 1 cm de profundidad.



II

Hematoma subcapsular $10-50\%$ de superficie
Desgano capsular $1-3$ cm de profundidad



III

Hematoma subcapsular $> 50\%$ de superficie
Desgano capsular > 3 cm profundidad.



IV

Hematoma Roto con afectación de vasos sanguíneos
o hilares / Desvacuación $> 25\%$



V

Avulsión completa
Lesión hilar que desvacualiza el vaso.



