



Mi Universidad

Dermatomas

Danessa Suquey Vázquez Alvarado

Mapa conceptual

Tercer parcial

Microanatomía

Dra. Karla Sofía López Gutiérrez





Medicina humana

Primer semestre

T4,

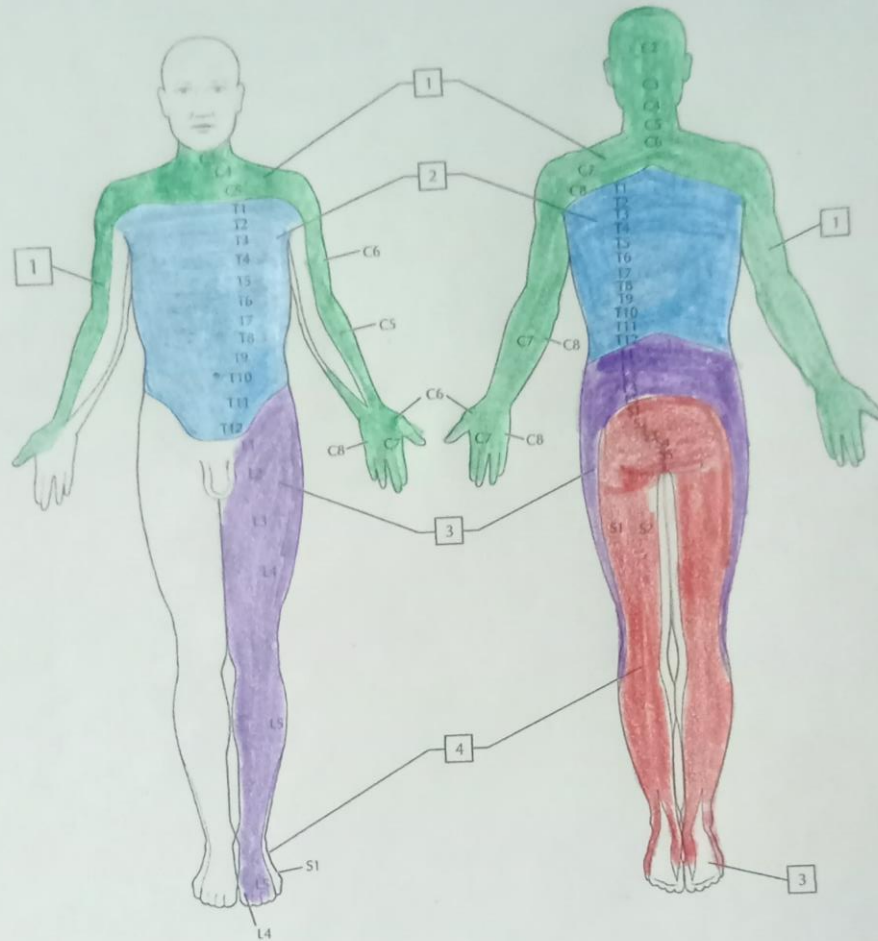
Pezón

COLOREA los dermatomas asociados con los segmentos de la médula espinal de cada región, utilizando el color indicado para cada región (el único par coccígeo no se muestra, pero rodea el ano):

-  1. Dermatomas cervicales: C2-C8 (verde)
-  2. Dermatomas torácicos: T1-T12 (azul)
-  3. Dermatomas lumbares: L1-L5 (lila)
-  4. Dermatomas sacros: S1-S5 (rojo)

Dermatomas

4



Dermatomas

Netter. Cuaderno de anatomía para colorear

Lámina 4-16

