



Dibujos de células

Anzueto Vicente Daniel

4to Parcial

Microanatomía

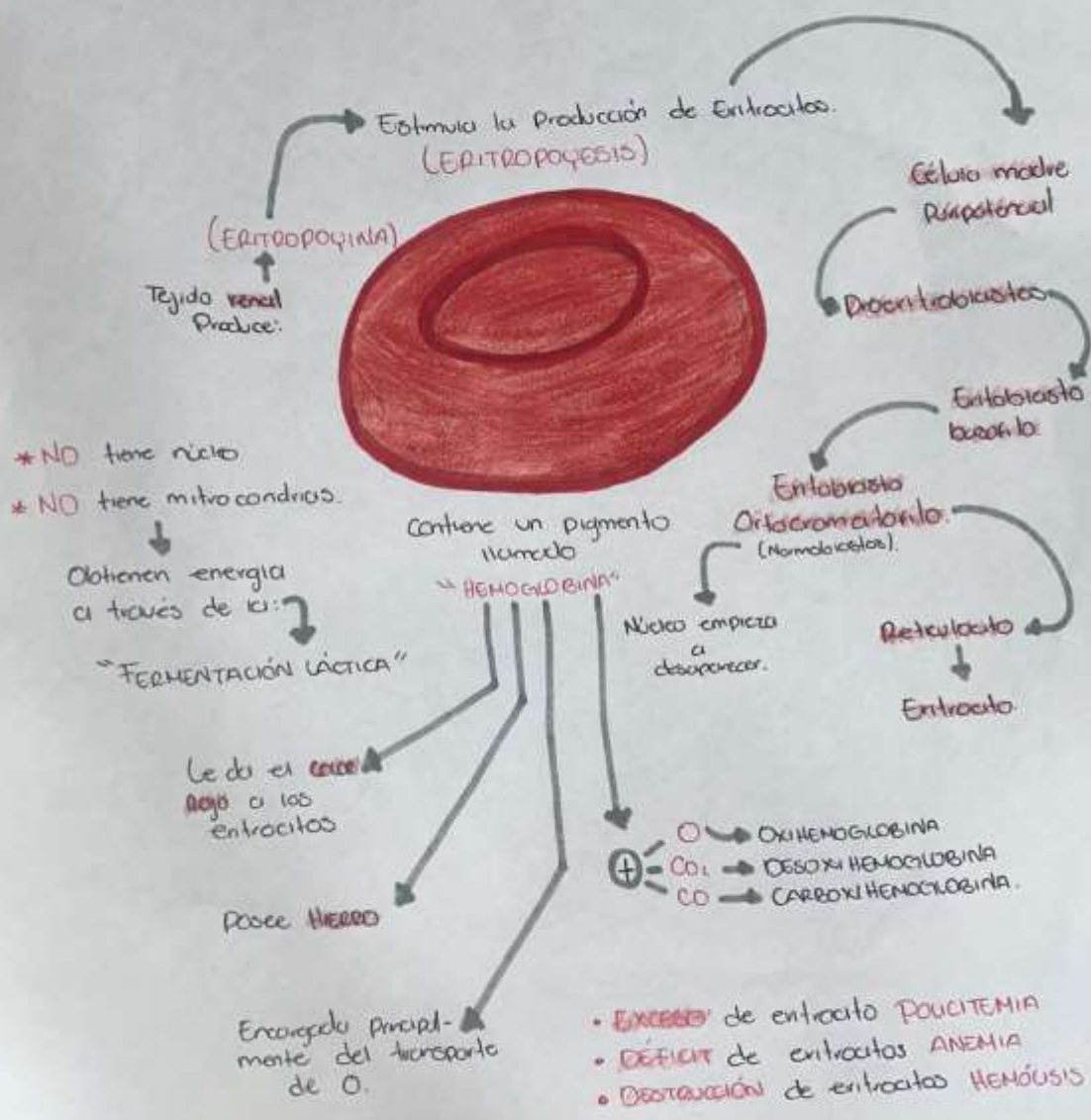
Dr. Karla Sofía López Gutiérrez

Medicina Humana

1er semestre

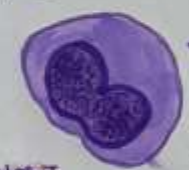ERITROCITO

También llamado GLOBULO ROJO / HEMATIE

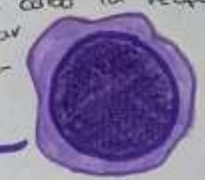

LEUCOCITOS

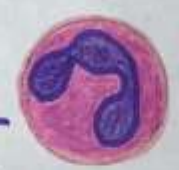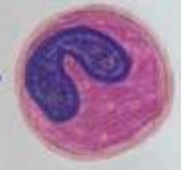MONOCITOS: Se diferencian a macrófagos después de abandonar el torrente sanguíneo.



LINFOCITOS:
Comprenden dos subpoblaciones (linfocitos T y linfocitos B) a través de los cuales, llevan a cabo la respuesta inmune celular y humoral respectivamente.

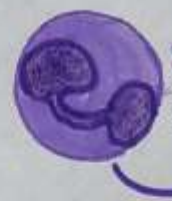

Eosinófilos: Intervienen en las infecciones parasitarias.

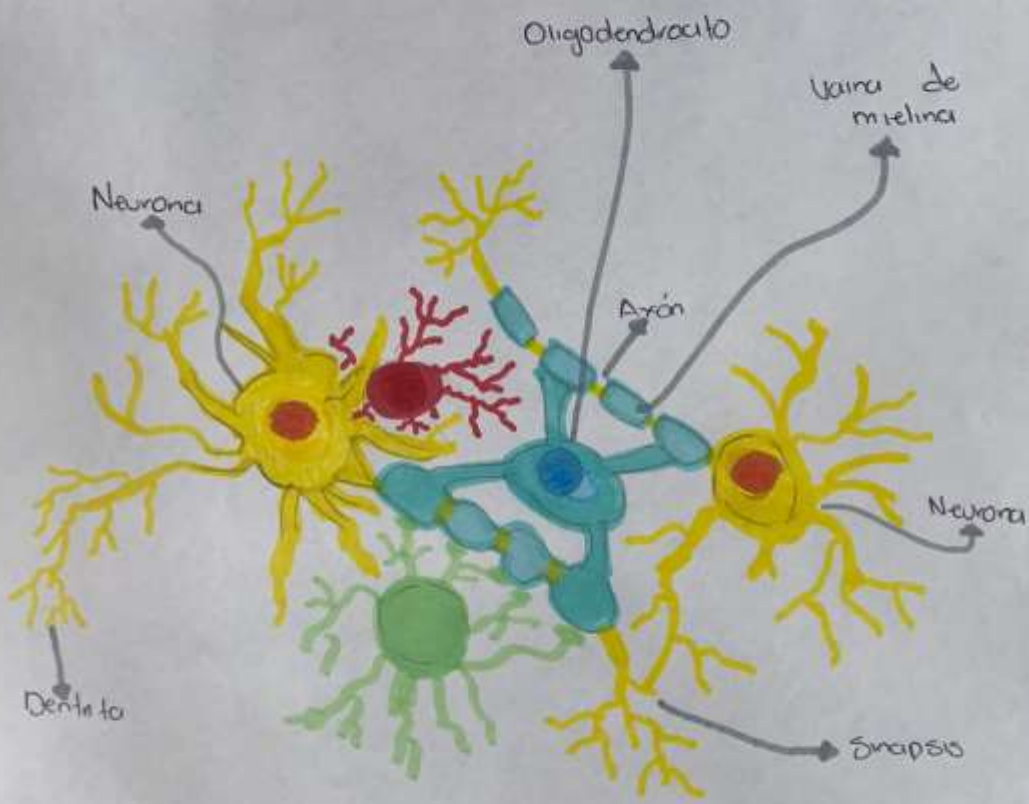


Neutrófilos:
Fagocitosis de microorganismo.

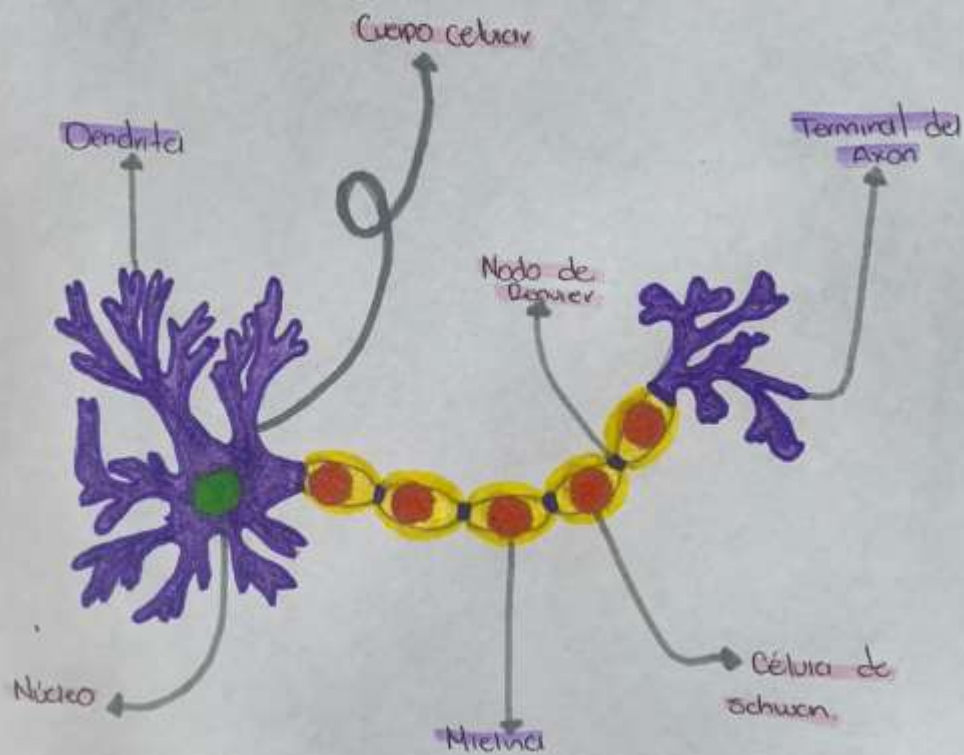
Basófilo: Intervienen en las reacciones alérgicas.



CELULAS GILIA



NEURONA



CAPAS DE LA PIEL

