



Mi Universidad

Dibujo

Maybelline Isabel Zamora Herrera

Dibujo

Parcial 3

Microanatomía

Dra. Karla Sofía López Gutiérrez

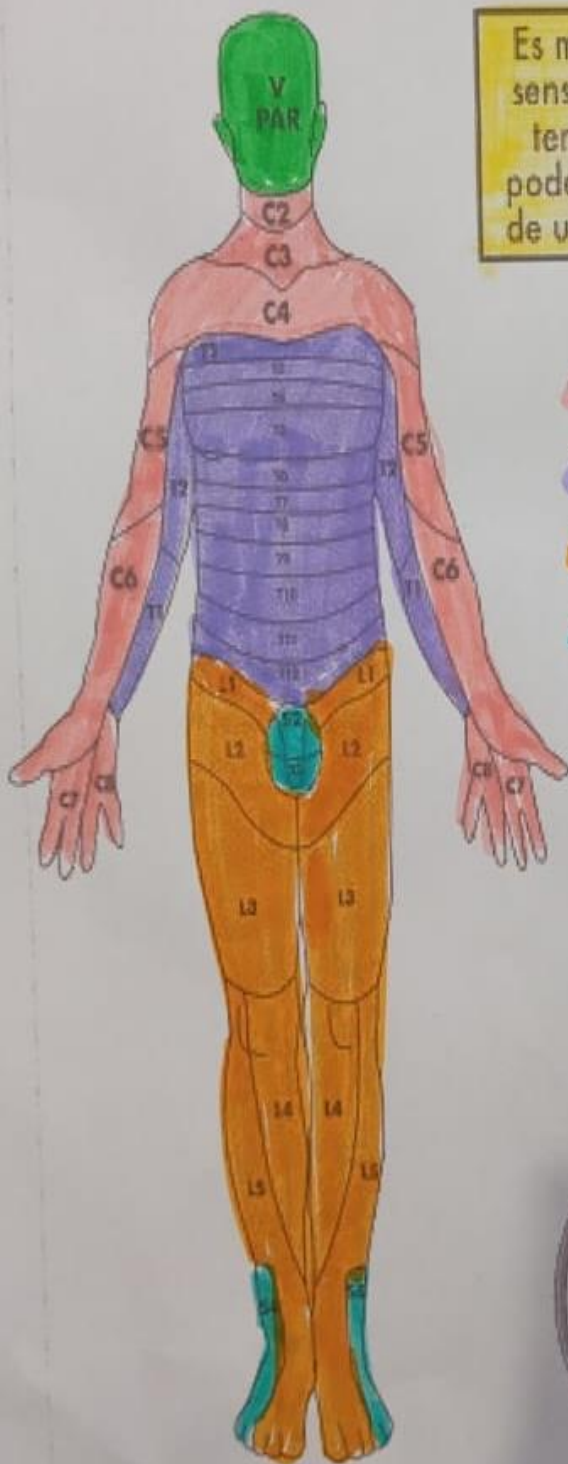
Lic. Medicina Humana

1°A

Comitán de Domínguez, Chiapas a 23 de mayo del 2024

DERMATOMAS

ÁREA DE LA PIEL INERVADA POR UN SOLO NERVI0 RAQUÍDEO Y SU GANGLIO ESPINAL



Es muy útil conocer la sensibilidad de dichos territorios, para así poder localizar el nivel de una lesión medular

- C = Cervical
- T = Torácico
- L = Lumbar
- S = Sacro

