



Mi Universidad

Mapa conceptual

Manuel Alexis Albores López

Parcial III

Microbiología y parasitología

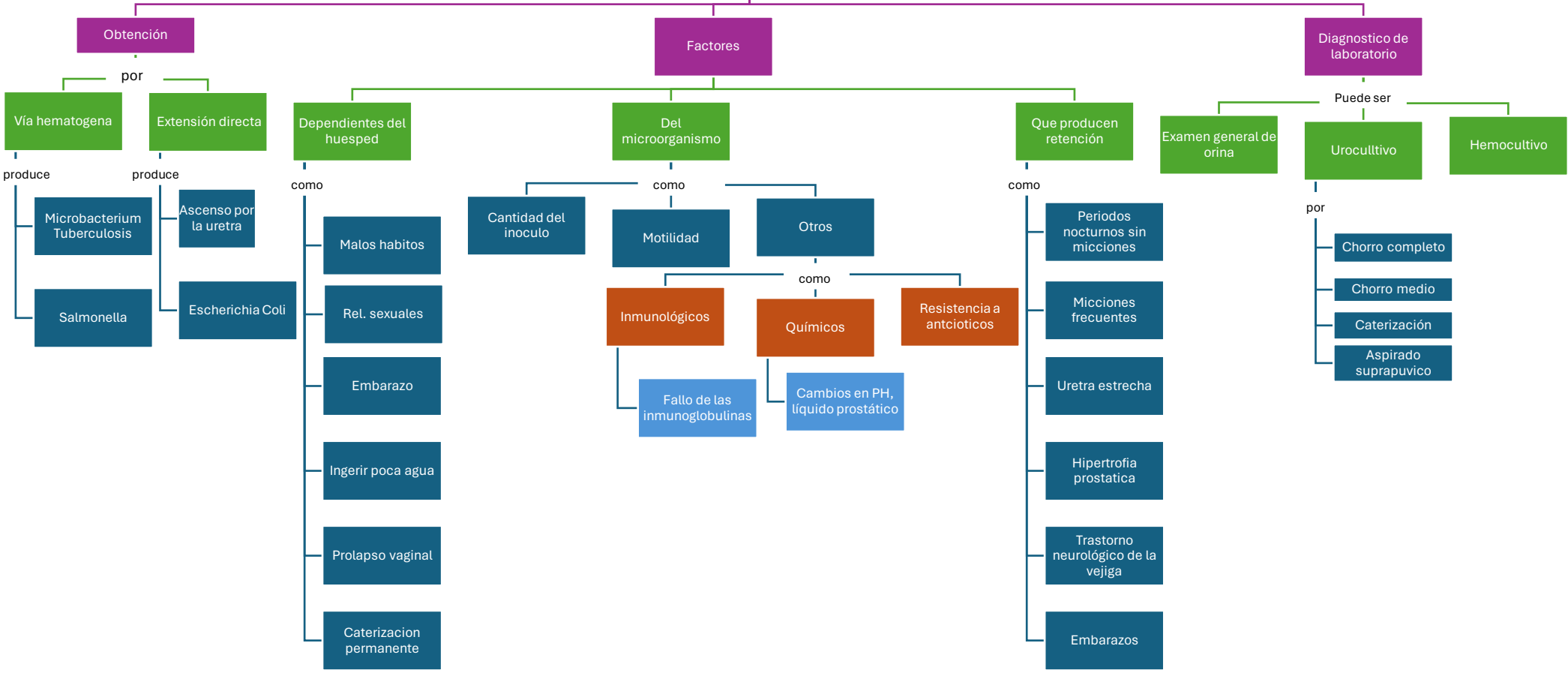
QFB. Hugo Najera Mijangos

Licenciatura en Medicina Humana

Segundo Semestre grupo "C"

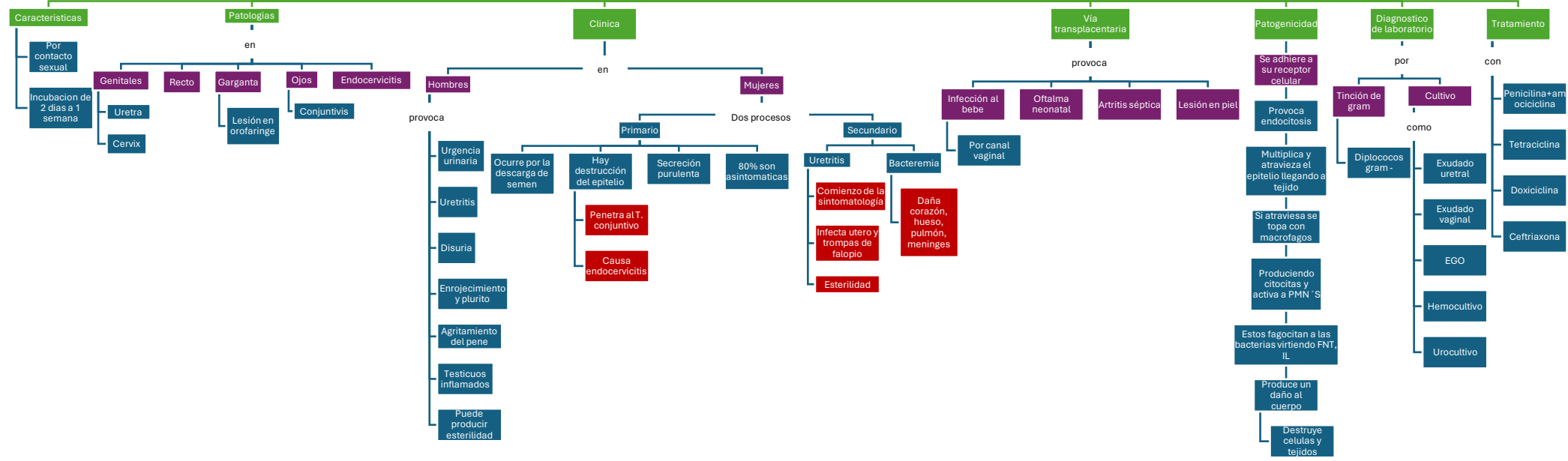
Comitán de Domínguez, Chiapas a 21 de mayo de 2024.

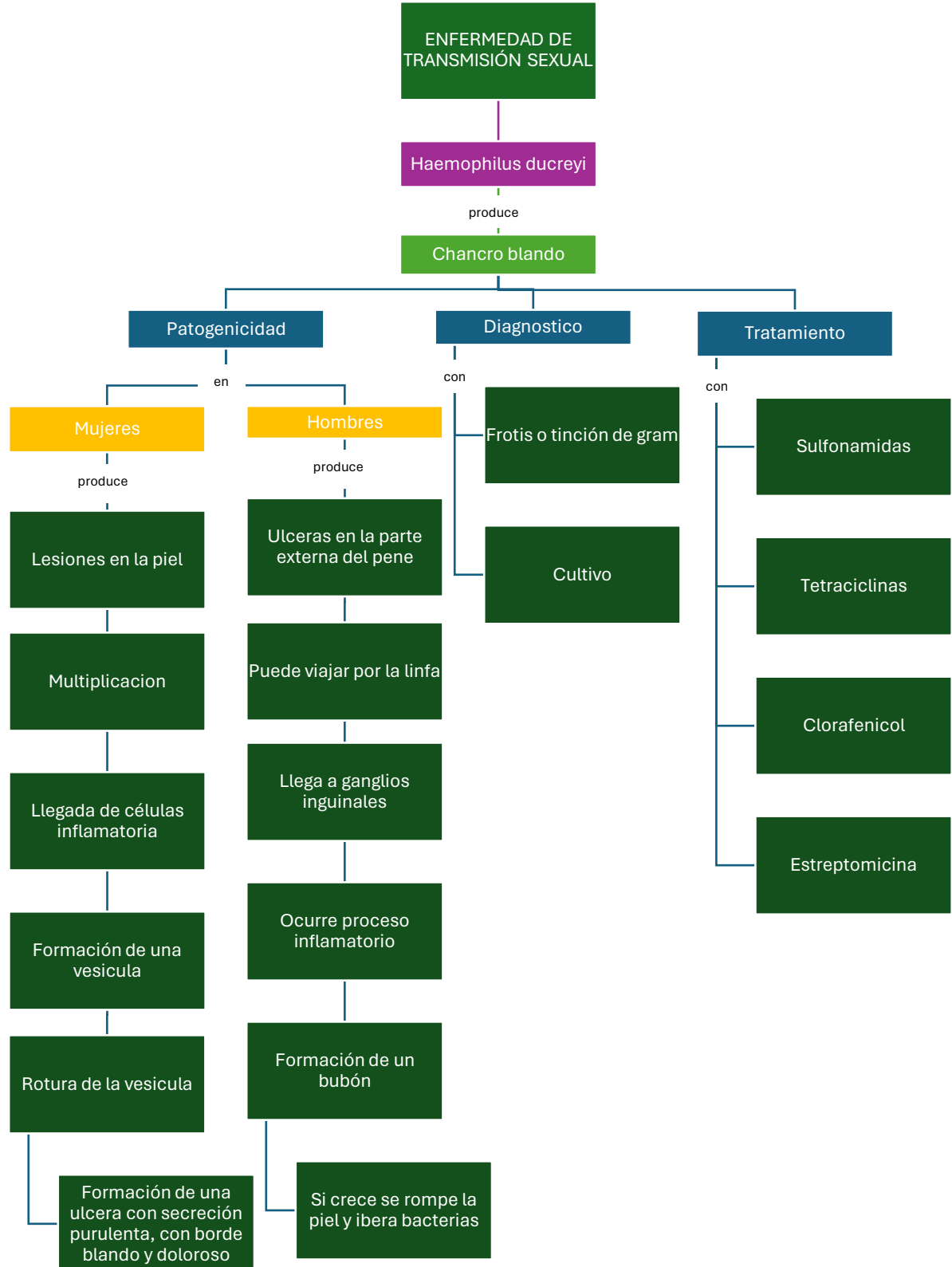
INFECCIÓN DE VIAS URINARIAS



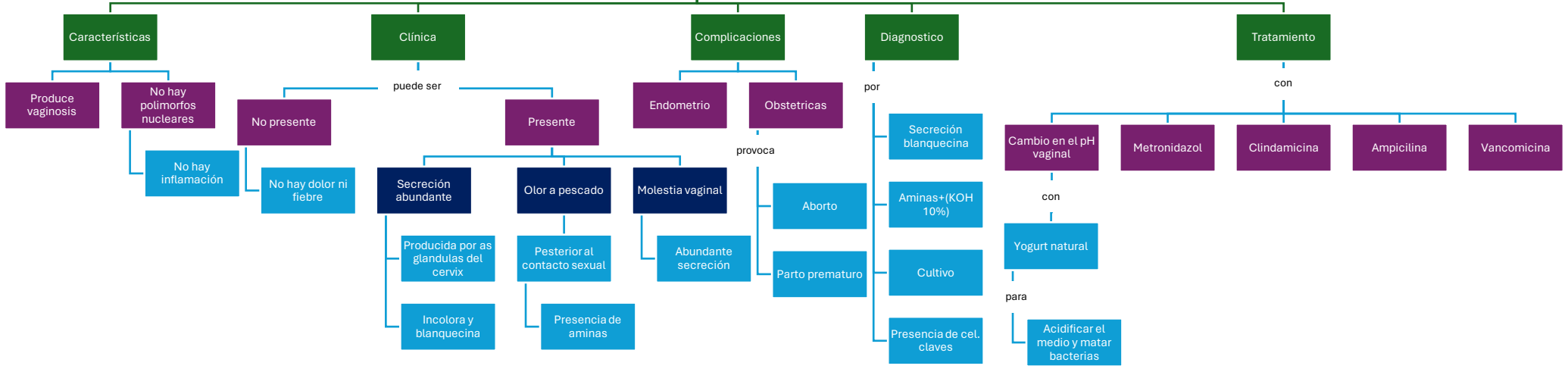
ENFERMEADES DE TRANSMISIÓN SEXUAL

Neisseria gonorrhoeae





ENFERMEDAD DE TRANSMISIÓN SEXUAL
Gardnerella vaginalis



ENFERMEDAD DE TRANSMISIÓN SEXUAL

Chlamydia trachomatis

Características

es

Bacteria intracelular

con

Serotipos

como

DyK L1, L2, L3

provoca

Cervicitis, proctitis, conjuntivitis, pneumoniae

provoca

Linfogranuloma venereo

Patogenicidad

Puede ser

Cuerpo elemental

produce

Mayor capacidad de infectar

Resiste el medio ambiente

Cuerpo reticular

Le da capacidad de multiplicarse

Mecanismo

Se une a celulas

Forman una vacuola

Forma cuerpos que explotan

La explosion genera cuerpos elementales

Se unen a celulas cilindricas

Produce endocitosis

Se forma los cuerpos reticulares

Clínica

en

Hombres

produce

Uretritis

Flujo amarillento

Ardor al miccionar

Testiculos inflamados

Mujeres

produce

Flujo espumoso

Cervicitis

Sangrado en relaciones sexuales

Sangrado intermenstrual

Dolor pelvico

Fiebre de 38°C

Diagnóstico

con

Tinción de gram

Exudado vaginal

Exudado del bubon

En hombres

Papanicolao

Tratamiento

con

Doxiciclina

Tetraciclina

Eritromicina

ENFERMEDAD DE TRANSMISIÓN SEXUAL

Treponema pallidum

Características

Exclusiva del hombre

Puede ser

Adquirida

por

Contacto sexual

con

3 estadios

Congenita

por

La madre al bebe

Aborto

Vivo

provoca

Diagnostico

con

VDRL

Inmunofluoresencia

Microscopia de campo oscuro

Anticuerpos

Tratamiento

con

Penicilina G- bersatinica

Tetraciclina

Doxiciclina

Eritrocina

Primaria

Posterior al contacto sexual

Inicia de 2-10 dias

Ocurre cuando se discemina

Exantema maculopapuloso

Candilomis, verrugas en genitales, boca y axilas

Puede ocasionar

Meningitis

Hepatitis

Nefritis

Periostitis

A traves de lesiones internas o externas

Se forma una papula

Su volumen aumenta

Se forma una vesicual

Se forma una ulcera (chancro indoloro)

Viaja por la linfa e infecta otros sitios

secundaria

Terciaria

Posterior a 5 años

Incurable

Lesiones granulomatosas

Cambios en SNC

Lesiones cardiovasculares

Queratitis

Dientes chiquinho

Nariz en silla de montar

Anomalias en SNC

Sordera