



UDRS

Mi Universidad

Victoria Montserrat Díaz Pérez.

Sistema digestivo. Estómago, intestino delgado e intestino grueso.

Cuarto parcial.

Morfología.

Dra. Arely Alejandra Aguilar Velasco.

Licenciatura en Medicina Humana.

Semestre 1° A.

Introducción.

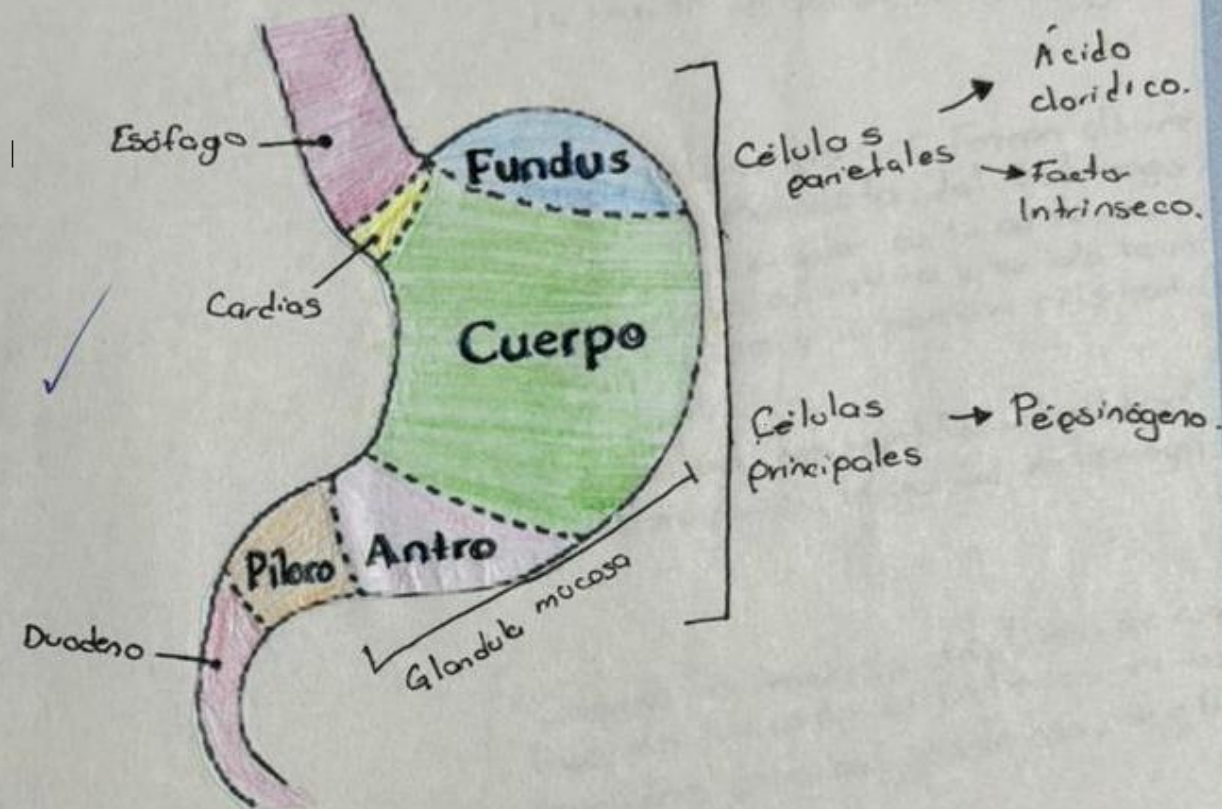
Al hacer estos trabajos me doy cuenta de como es que funciona cada una de las partes del aparato digestivo y de la suma de importancia que tiene en nuestro organismo, cada función que desempeña es de vital importancia, al igual que cada órgano que estudiamos, con ellos podemos ver lo sorprendente que es nuestro cuerpo y todo lo que es capaz de hacer para mantenernos bien.

Estómago.

Localización:

Es la porción expandida del tubo digestivo que se encuentra entre el esófago y el intestino delgado.

El estómago mezcla los alimentos y sirve de depósito; su función principal es la digestión enzimática.



El jugo gástrico convierte gradualmente los alimentos en una mezcla semilíquida, el quimo que pasa con notable rapidez hacia el duodeno.

El diámetro del estómago vacío es sólo algo mayor que el del intestino grueso, pero es capaz de una expansión considerable de entre 2 l y 3 l de comida.

Enzimas

- **Ptilalina**: actúa sobre los almidones, proporciona monos y disacáridos, se produce en la boca (glándulas salivares)
- **Amilasa**, actúa sobre los almidones y los almidones, proporciona glucosa, se produce en el estómago y pancreas condiciones para que actúe medio moderadamente ácido
- **Pepsina**, actúa sobre las proteínas, proporciona péptidos y aminoácidos, se produce en el estómago, condiciones para que actúe medio muy ácido.
- **Lipasa**: Actúa sobre las grasas, proporciona ácidos grasos y glicerina, se produce en el páncreas e intestino condiciones, medio alcalino y previa acción de las sales biliares.
- **Lactasa**, actúa sobre la lactosa de leche, proporciona glucosa y galactosa, se produce en Intestino (su producción disminuye con el crecimiento). Condiciones para que actúe Medio ácido.

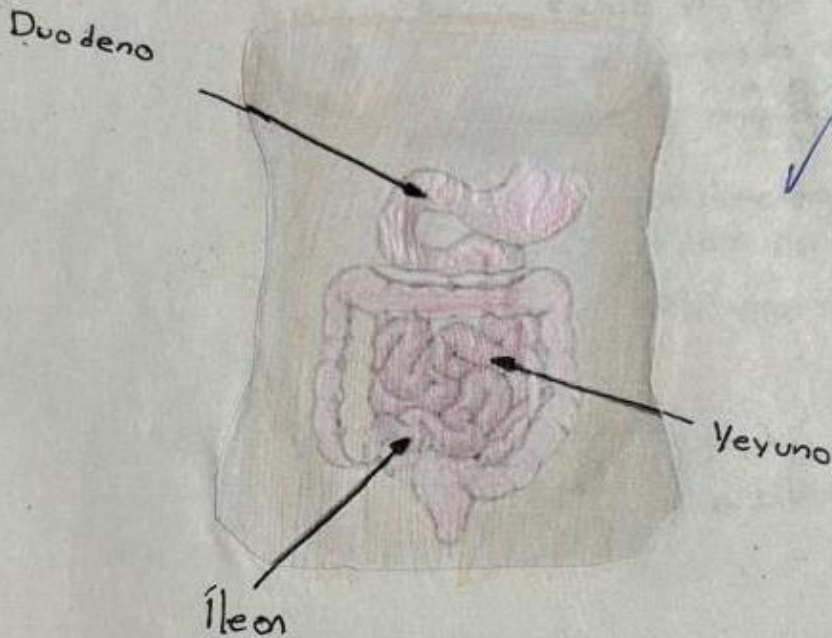
10

10/06/24

Intestino delgado.

Constituido por el duodeno, el yeyuno e íleon, es el lugar principal donde se absorben los nutrientes obtenidos de los materiales ingeridos.

La región pilórica del estómago se vacía en el duodeno, de forma que la admisión está regulada.



El dolor visceral del intestino delgado puede referirse a los dermatomas de la región umbilical.

Yeyuno

- El origen o raíz del mesenterio (15 cm de longitud) se dirige oblicuamente, hacia abajo y a la derecha.
- La arteria mesentérica irriga el yeyuno y ileon a través de arterias yeyunales e ileales.
- La vena mesentérica superior drena el yeyuno y el ileon ✓
- El yeyuno e ileon derivan de los troncos vagales posteriores. ✓

~~10~~

10/06/24

- Función mesentérica.

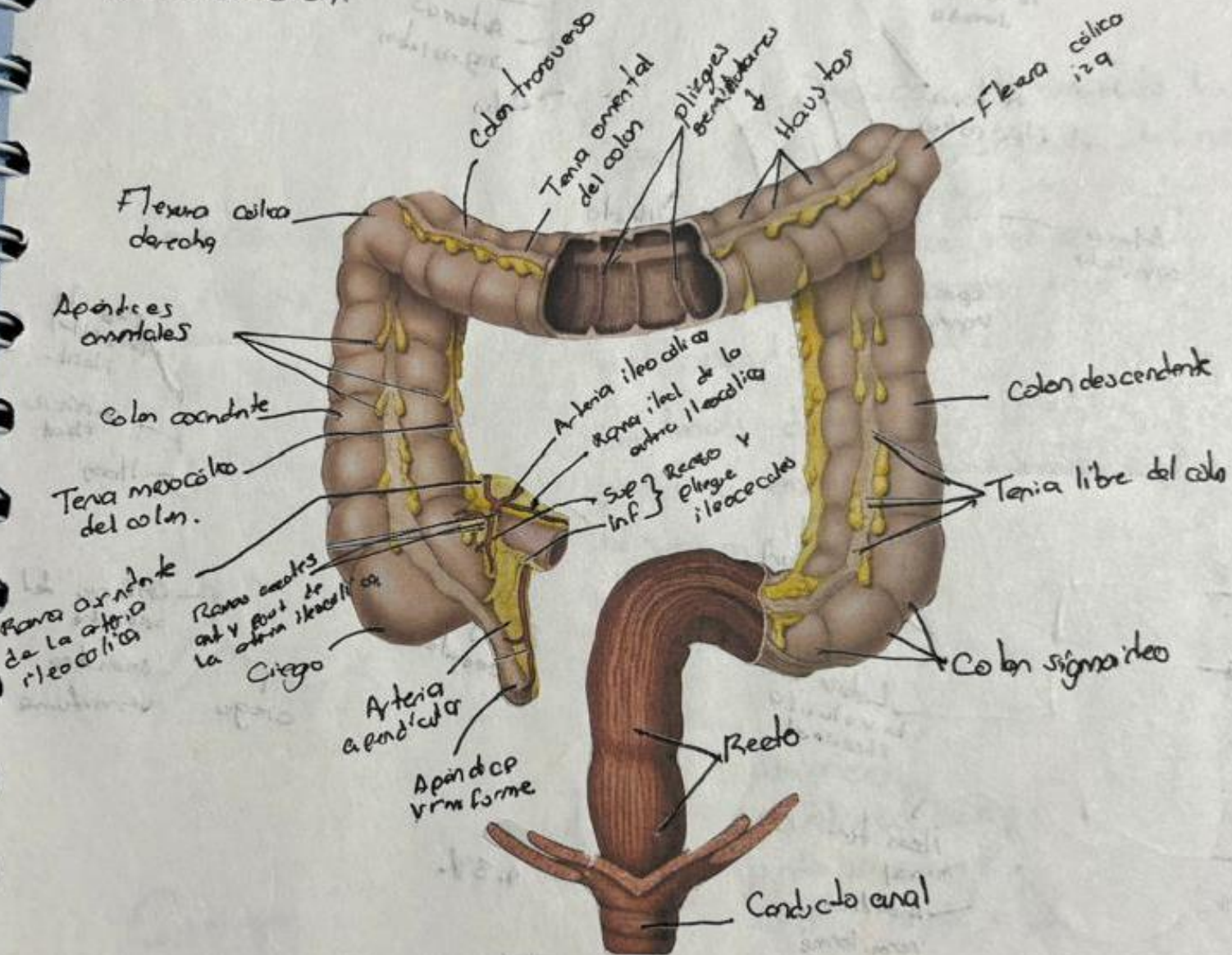
El mesenterio es un pliegue de membrana que une el intestino con la pared que rodea al estómago, y lo mantiene en su lugar. La linfadenitis mesentérica es la hinchazón de los ganglios en el mesenterio.

Yeyuno

Intestino Grueso.

Es donde se absorbe el agua de los residuos no digeribles del quimo líquido, convirtiéndolo en heces semisólidas que se almacenan y se van acumulando hasta el momento de la defecación.


El intestino grueso está formado por ciego, apéndice vermiforme, el colon (ascendente, transverso, descendente y sigmoideo), el recto y el conducto anal.



Colon sigmoideo

- La terminación de las tenias del colon, aprox a 15 cm del ano, indica la unión rectosigmoidea.
- Tiene un mesenterio largo (mesocolon sigmoideo).
- La raíz del mesocolon sigmoideo tiene una inserción en forma de V invertida, que se extiende primero medial principalmente a lo largo de los vasos iliacos externos, y luego medial e inferiormente desde la bifurcación de los vasos iliacos comunes hacia la cara anterior del sacro.

Recto y conducto anal.



• El recto es la parte terminal fija del intestino grueso, principalmente retroperitoneal y subperitoneal.

• Se continúa con el colon sigmoideo al nivel de la vértebra S3.

• La unión se encuentra en el extremo inferior del mesenterio del colon sigmoideo.

• El recto continúa inferiormente con el conducto anal.

Inervación.

{ Están inervados por el sistema nervioso simpático y parasympático.

A large, dark blue version of the UDS logo is centered on the page. It consists of a stylized graphic of three curved lines on the left, followed by the letters 'UDS' in a very large, bold, sans-serif font. Below this, the words 'Mi Universidad' are written in a slightly smaller, bold, sans-serif font.

Victoria Montserrat Díaz Pérez.

Sistema digestivo. Hígado y vesícula biliar.

Cuarto parcial.

Morfología.

Dra. Arely Alejandra Aguilar Velasco.

Licenciatura en Medicina Humana.

Semestre 1° A.

Hígado.

A. S. 13/06/24

Es el mayor órgano del cuerpo después de la piel y la mayor glándula del organismo.

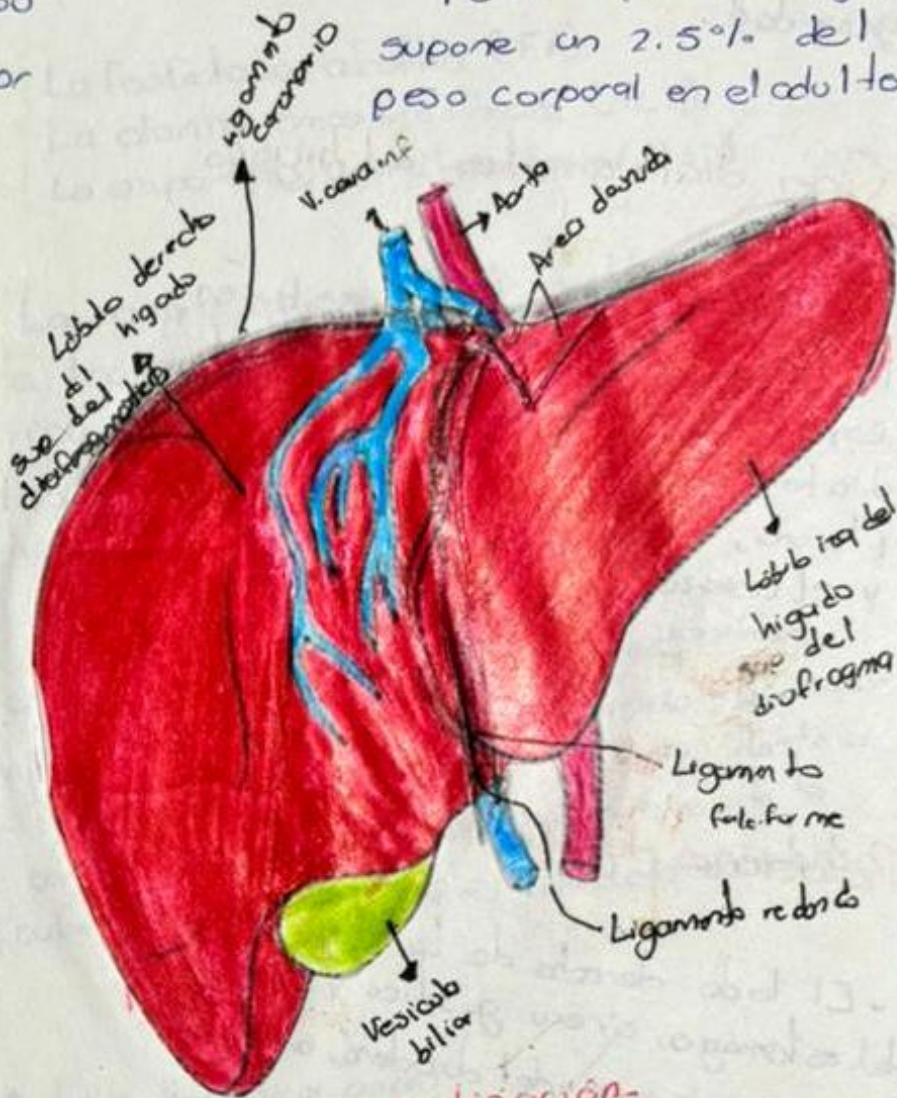
Pesa aprox 1500g y supone un 2.5% del peso corporal en el adulto.

En el feto madura actúa como órgano hematopoyético, y es proporcionalmente el doble de grande (5% del peso corporal).

Con excepción de los lípidos, todas las sustancias absorbidas en el tubo digestivo se dirigen primero al hígado a través de la vena porta hepática.

El hígado almacena glucógeno y secreta la bilis (líquido amarillo amarillado o verde que colabora en la emulsión de las grasas).

La bilis sale del hígado a través de los conductos biliares, los conductos hepáticos derecho e izquierdo que se unen para formar el conducto hepático común.



Localización.

El hígado se localiza principalmente en el cuadrante superior derecho del abdomen, donde está protegido por la caja torácica y el diafragma.

Se sitúa por debajo de las costillas 7-11, del lado derecho y atraviesa la línea media del pecho izquierdo.

Ocupa la mayor parte del hipocostio derecho y del epigastrio superior, y se extiende hasta el hipocostio izquierdo.

Vesícula Biliar.

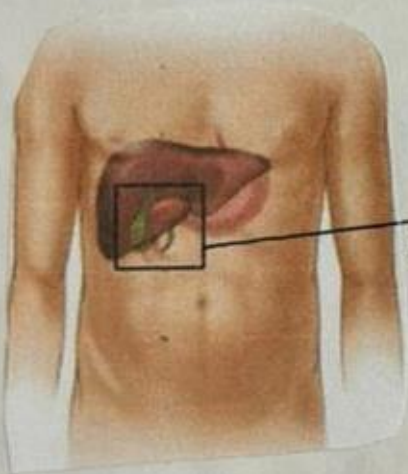
Mide 7-10 cm de longitud.

Esta fosa poco profunda se encuentra en la unión de las porciones (lobullos portales) derecho e izquierda del hígado.

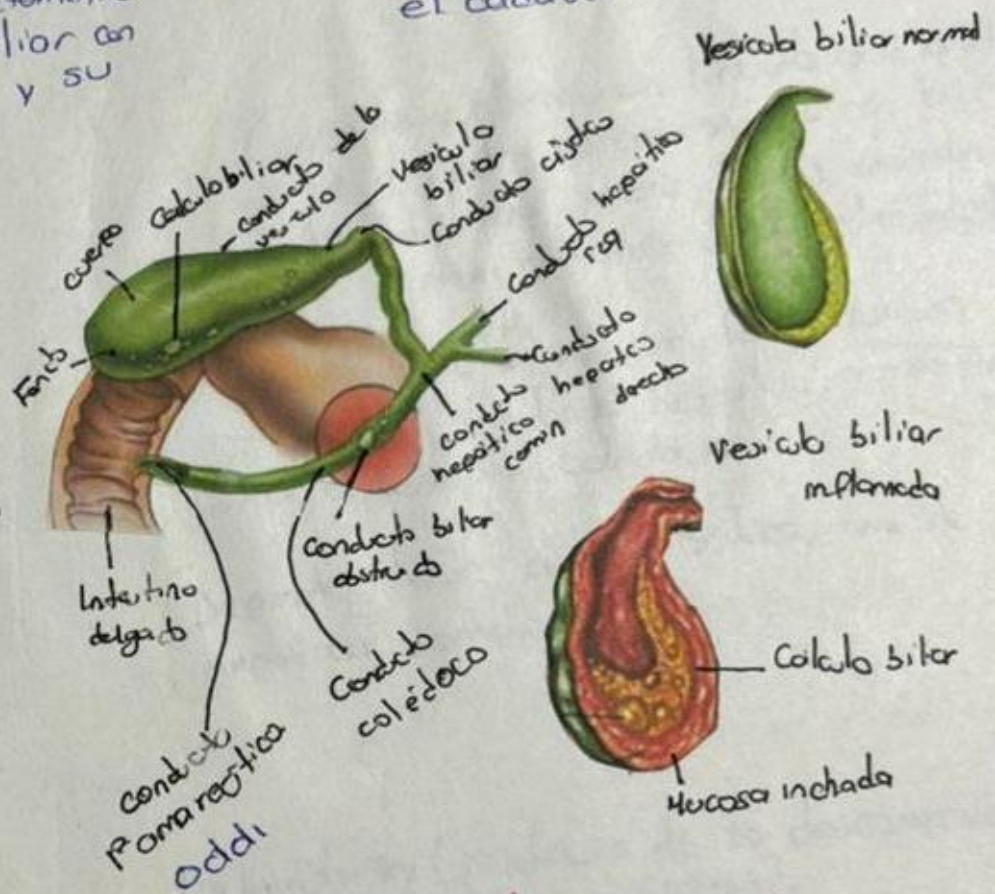
El peritoneo rodea completamente el fondo de la vesícula biliar con el duodeno, une su cuerpo y su cuello al hígado.

Se encuentra en la fosa de la vesícula biliar en la cara visceral del hígado.

La relación de la vesícula biliar con el duodeno es tan estrecha que la porción sup del duodeno suele estar teñido por bilis en el cadáver.



Vesícula biliar.



Partes de la vesícula biliar.

- Fondo.
- Cuerpo.
- Cuello

10 13/06/21

Irrigación

La irrigación de la vesícula biliar y el conducto cístico procede de la arteria cística, que a menudo se origina en la rama derecha de la rama derecha de la arteria hepática propia.