



Universidad del sureste
Campus Comitán
Medicina Humana



Tema:

Suturas

Nombre del alumno:

Daniela Elizabeth Carbajal De León

Materia:

Clínicas quirúrgicas

Grado: 5

Grupo: "A"

Docente:

Dra. Alondra Nancy Marili Flores Velázquez

Comitán de Domínguez, Chiapas a 25 de abril del 2024

ABSORBIBLES

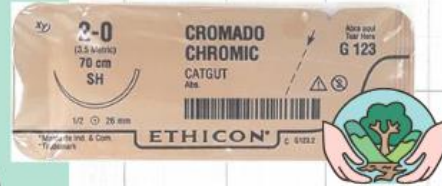

CATGUT SIMPLE

- Dias: 10
- Reaccion: intensa
- Ligadura de pequeños vasos subcutaneos

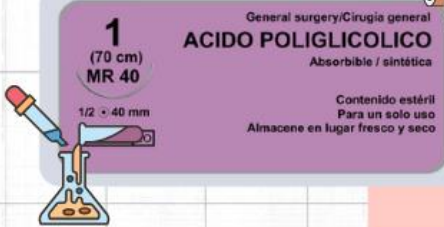CATGUT CRÓMICO

- Dias: 20
- Reaccion: moderada
- Peritoneo, estomago, intestino delgado, colon, higado, bazo, genitales, escroto



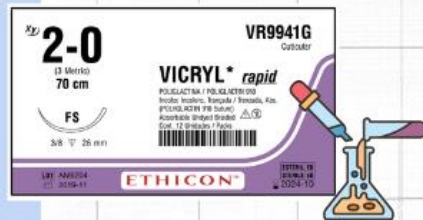
ÁCIDO POLIGLICÓLICO

- Dias: 90
- Reaccion: minima
- Tejidos blandos, ligaduras, oftalmologia



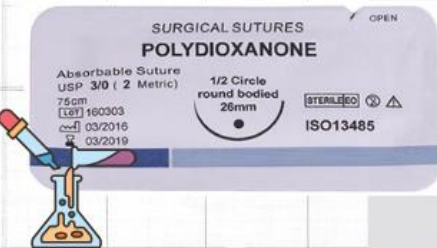
POLIGLACTINA

- Dias: 60-90
- Reaccion: minima
- Cirugia general, digestiva, urologia, traumatologia, fascias, vias biliares, galea aponeurotica




POLIDIOXANONA

- Dias: 180
- Reaccion: minima
- Estomago, intestino delgado, colon, ojo, ortopedia, esternon, cardiovascular pediatrica



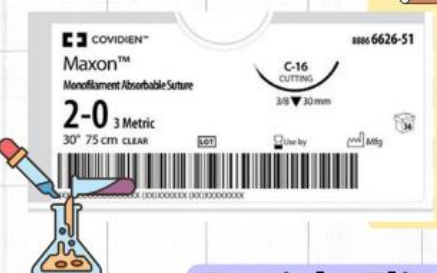POLIGLECAPRONE

- Dias: 120
- Reaccion: minima
- Ojo

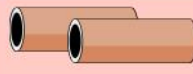

POLIGLICONATO

- Dias: 180
- Reaccion: minima
- Tejidos blandos, ligaduras, cirugia plastica y vascular periferica



NO ABSORBIBLES



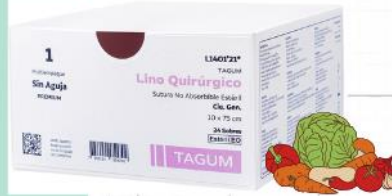
ALGODON

- Reaccion: moderada
- Cirugia digestiva



LINO

- Reaccion: intensa
- Cirugia gastrointestinal, ligaduras


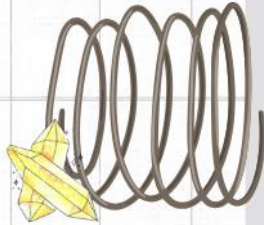


SEDA

- Reaccion: moderada
- Piel, oftalmologia, ligaduras, odontologia, duramadre, galea aponeurotica

ACERO INOXIDABLE

- Reaccion: minima
- Tendones, cirugia toracica, pared abdominal, traumatologia, neurologia, cardiologia

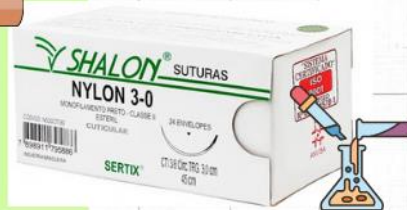


ALAMBRE

- Reaccion: minima
- Hueso

NAYLON (DERMALON)

- Reaccion: minima
- Vsos, tendones, galea aponeurotica, duramadre

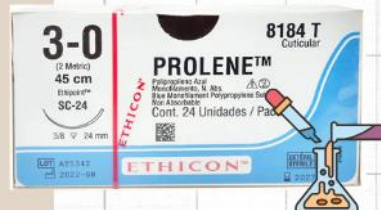

POLIÉSTER

- Reaccion: minima
- Anastomosis biliar y nerviosa, vasos, protesis vasculares, tendones, traumatologia, oftalmologia, odontologia

POLIPROPILENO

- Reaccion: minima
- Anastomosis biliar, vasos, tendones, piel, oftalmologia, cirugia general, neurologia

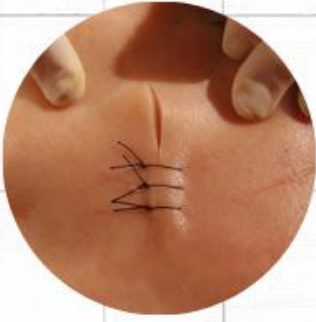

POLIBUTESTER

- Reaccion: minima
- Tejidos blandos, ligaduras, cardiovascular, aftalmologia



TIPOS DE PUNTOS




PUNTO SIMPLE

- ✓ Laceraciones, reaproximacion de bordes, zonas de tension supraarticulares
- ✗ Heridas sucias, infeccion, necrosis

COLCHONERO VERTICAL

- ✓ Zonas de mucha tension, punto hemostatico (cuero cabelludo)
- ✗ Heridas sucias, infeccion, necrosis

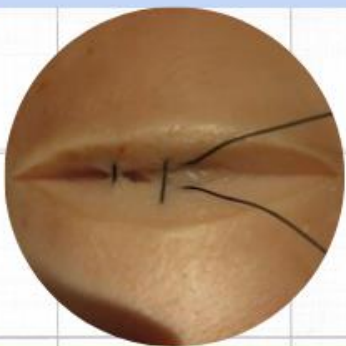
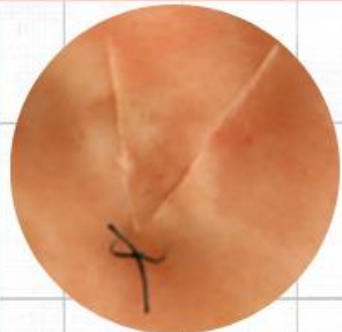

COLCHONERO HORIZONTAL

- ✓ Pielles gruesas, sometidas a tension (palmas/plantas), punto estetico
- ✗ Heridas sucias, infeccion, necrosis

COLCHONERO SEMIENTERRADO

- ✓ Heridas en forma de V, colgajos o bordes de diferente grosor
 - Reduce la posibilidad de necrosis

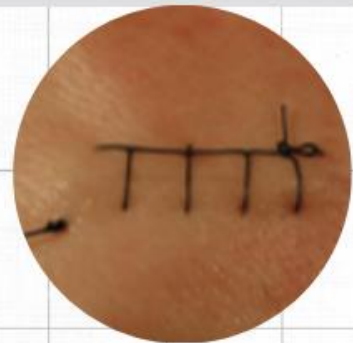

PUNTO SIMPLE INVERTIDO

- ✓ Heridas profundas para unir dermis e hipodermis, evita formar hematomas y seromas
- ✗ Heridas sucias, infeccion, necrosis

CONTIUIAS

- ✓ Heridas largas, rectilneas, zonas donde la estetica es primordial
- ✗ Heridas sucias, infeccion, necrosis



BIBLIOGRAFÍA

Tratado de Cirugía General. Dr. José M.S. (3era Edición). ASOCIACIÓN

MEXICANA DE CIRUGÍA GENERAL, A. C

Cirugía, G. A. M. de. (2017). Tratado de CIRUGÍA general (3a. Ed.).Editorial El Manual

Moderno.