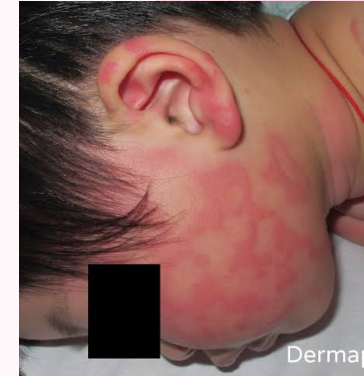
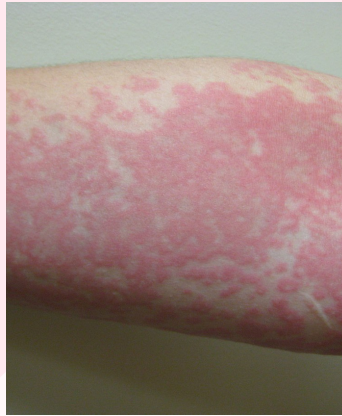
MAPA MENTAL



01

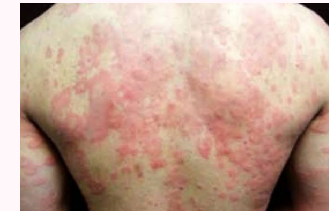Definición

Condición caracterizada por ronchas o habones, es decir, placas eritematosas, edematosas, pruriginosas y transitoria de centro pálido que cubren la piel y las membranas.

02

Epidemiología

50% de casos muestran ambas manifestaciones
40% sólo habones
10% sólo angioedema

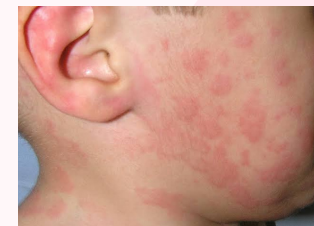

03

Clasificación

Espontánea
1. Aguda <6 semanas
Urticaria que se presenta por 1era vez y eventos de urticaria aguda recurrente
2. Crónica >6 semanas

Inducible



URTICARIA

06

Tratamiento

Eliminar la causa
Dieta
Fármacos
- antihistamínicos
- Glucocorticoides
- antagonistas de receptores de leucotrienos

05

Cuadro clínico

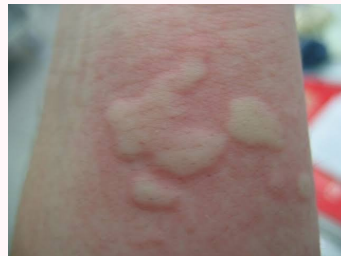1 Edema central de tamaño variable, rodeado de eritema

Prurito o sensación de ardor

Fugaz, la piel regresa a su Edo. Normal después de 30 minutos

- De forma repentina

Más común en tronco y extremidades
Aparece en minutos u horas



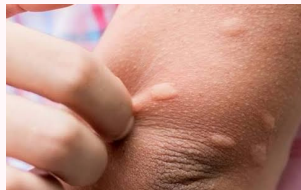04

Fisiopatología

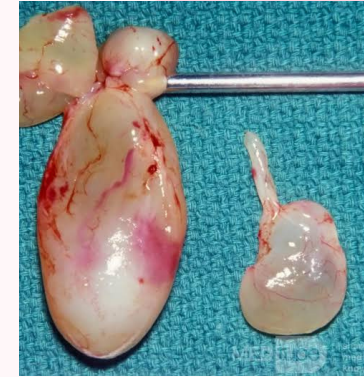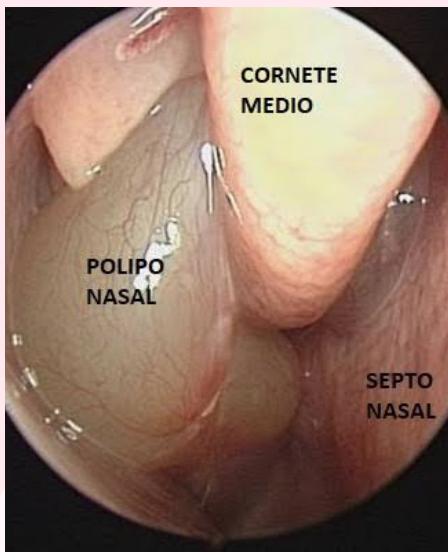
Reacción de hipersensibilidad tipo 1

Antígeno se une a IgE específica en mastocitos y basófilos

Liberación de mediadores inflamatorios (histamina)



MAPA MENTAL



01

Definición

Con secuencia procesos inflamatorio crónicos mucosa nasal. Puede medir de 0.3 hasta 0.5 mm, de consistencia suave y cauchosa, superficie lisa y brillante con coloración blanco grisáceo rosado brillante

02

Fisiopatología

Los pólipos nasales comienzan cerca de los senos etmoides que obstruyen los senos para nasales o la vía respiratoria nasal

PÓLIPOS NASALES

03

Cuadro clínico

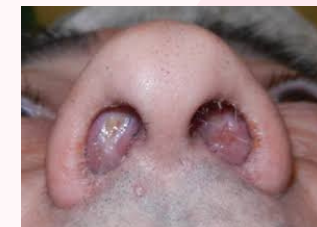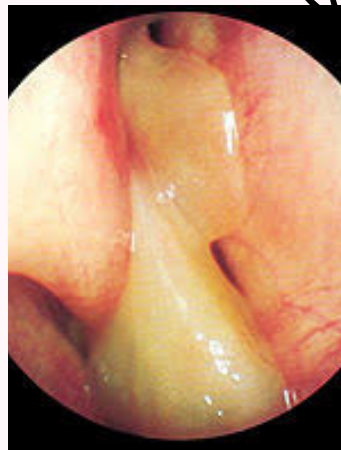Rinorrea
Alteraciones del olfato
Cefalea
Alteraciones del sueño
Irritabilidad
Obstrucción nasal

04

Diagnóstico clínico

NO PATOLÓGICO
- Mas frecuente en hombres 2:1
- A cualquier edad media de 40 años

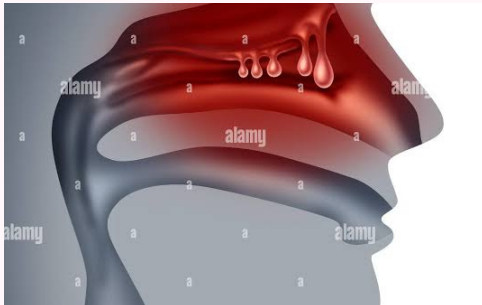
PATOLÓGICO
-Fibrosis quística
- Asmas
-intolerancia a ASA II
Rinitis alérgica



Tratamiento

06

Glucocorticoides tipos y sistémicos e irrigación nasal



Exploración Física

RINOSCOPIA
Tumores con aspectos de uva
En ambas cosas nasales
Ulceraciones con sangrado en ocasiones