



MEDICINA HUMANA

**Nombre del alumno: Jhonatan Sanchez
Chanona**

**Docente: Dr. Jesús Eduardo Cruz
Domínguez**

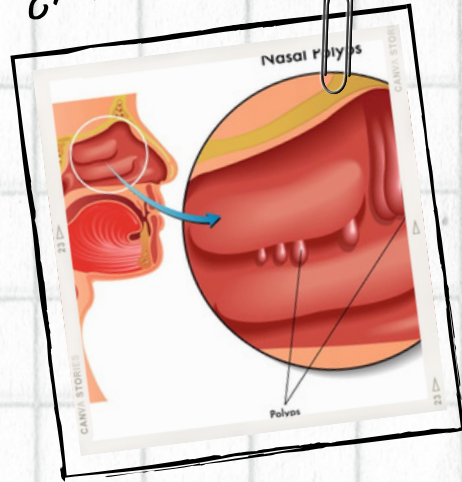
Nombre del trabajo: Mapa Mental

Materia: Inmunoalergias

Grado: 8° Grupo: "B"

Comitán de Domínguez Chiapas a 21 de abril 2024

¿Moderno?



DEFINICIÓN

El pólipo(s) nasal(es) se presenta(n) como consecuencia de procesos inflamatorios crónicos de la mucosa nasal

MANIFESTACIONES CLÍNICAS

Rinorrea
Alteraciones del olfato
Obstrucción nasal
Cefalea.

¿100?



TRATAMIENTO

Glucocorticoide tópicos y sistémicos
antihistamínicos, antileucotrienos,
mucolíticos, inmunomoduladores,
descongestionantes, estabilizadores
de membrana del mastocito,
antibióticos y antimicóticos,

POLIPOSIS NASAL

DIAGNÓSTICO

En pacientes adultos dos o más de los signos y síntomas antes señalados hacen sospechar en el diagnóstico de pólipo(s) nasal(es), entre otras patologías como desviación septal.

PPRUEBAS DIAGNÓSTICAS

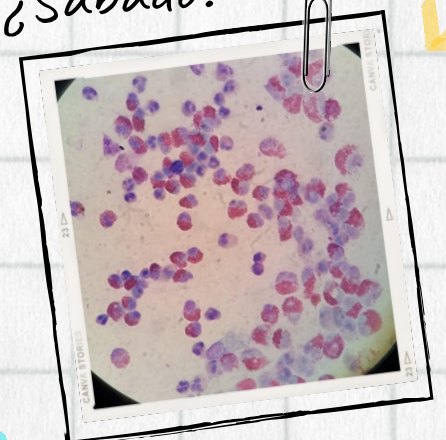
Endoscopia nasal
Rinomanometria
Rx de senos paranasales
TC, en cortes axiales coronales
RMN

PPRUEBAS DIAGNÓSTICAS

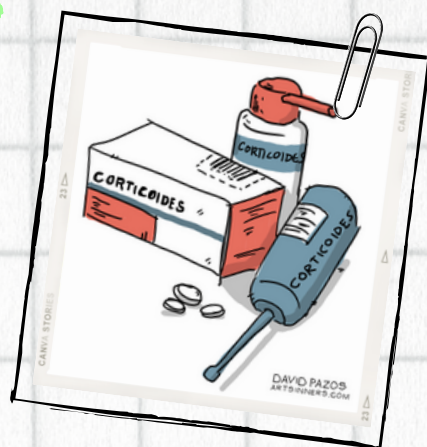
En pacientes con alta sospecha de enfermedad alérgica solicitar:

- Eosinofilos en moco nasal
- Eosinofilia en sangre periférica
- Coproparasitoscópico en serie de 3

¿Sábado?

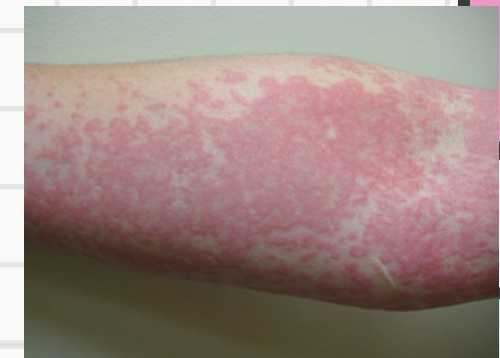

¿\$100.000?



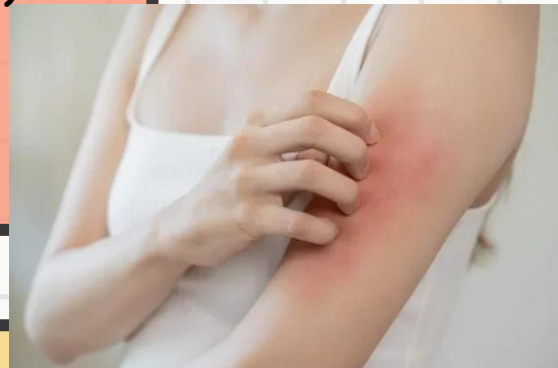1 DEFINICIÓN

es una lesión delimitada de la piel que se distingue por la aparición de ronchas, con edema central y un halo eritematoso, acompañada de prurito o sensación de quemadura que desaparece de 1-24 horas



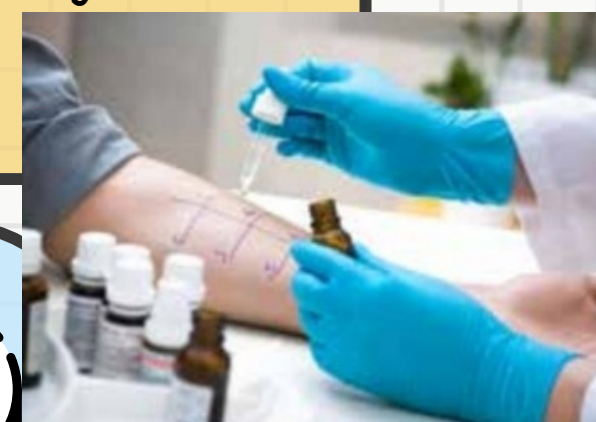4 MANIFESTACIONES CLÍNICAS

roncha con un halo eritematoso y centro pálido
Prurito de moderado a intenso



5 DIAGNÓSTICO

Es clínico
Realizar historia clínica
Pruebas de suero autólogo
Perfil Tiroideo
BHC
EGO



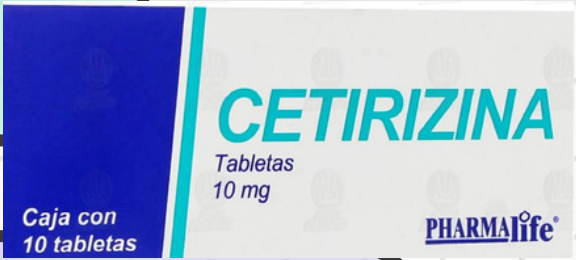6 CLASIFICACIÓN

idiopática
Enf. Autoinmune
Física (dermografismo, colinérgico, inducida por frío)



2 TRATAMIENTO

Antihistaminico de segunda generación (loratadina, cetirizina, desloratadina, levocetirizina)
Agonista de leucotrienos



3

Ciclosporina
Dapsona
Omalizumab



URTICARIA

