



Nombre del alumno: Edwin Dionicio Coutiño Zea

Nombre del tema: tipos de tinciones

Parcial: segundo

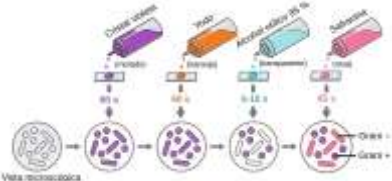
Nombre de la materia: Biología Molecular en la clínica

Nombre del profesor: Dra. Adriana Bermudez Avendaño

Nombre de la licenciatura: Medicina Humana

Semestre: octavo

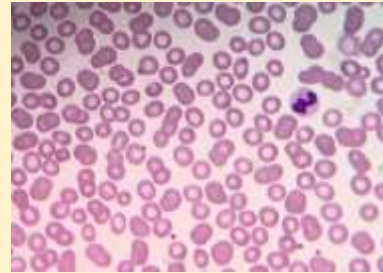
Tipos de tinciones

Nombre	Descripción	Imagen
Tinción de Gram	Procedimiento de gran utilidad empleado en los laboratorios donde se manejan pruebas microbiológicas. Es definida como una tinción diferencial, ya que utiliza dos colorantes y clasifica a las bacterias en dos grandes grupos: bacterias Gram	

negativas y bacterias Gram positivas. Los principios de la tinción de Gram están basados en las características de la pared celular de las bacterias, la cual le confiere propiedades determinantes a cada microorganismo.

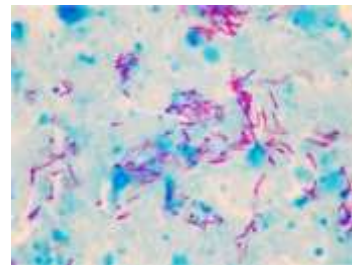
Tinción de Wright

Técnica que se emplea generalmente para la diferenciación de elementos celulares de la sangre y es clasificada como una tinción policromática, dado que puede teñir compuestos ácidos o básicos presentes en una célula. Esta tinción tiene diversos usos en microbiología; en la parasitología, se le emplea en la búsqueda de hematozoarios como Plasmodium spp. El reactivo de Wright está compuesto por eosina y azul de metileno.



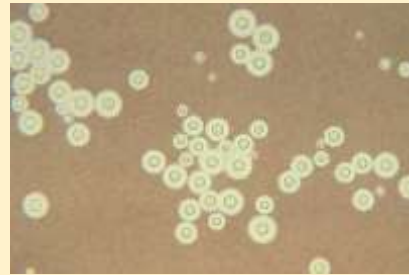
Tinción de Ziehl-Neelsen

Técnica comúnmente usada en el diagnóstico rutinario de tuberculosis. Es una técnica rápida, fácil y de bajo costo, lo que permite que se pueda realizar en casi cualquier laboratorio clínico. Esta tinción permite diferenciar a las bacterias en dos grupos: aquellos que son capaces de resistir la decoloración con alcohol-ácido y aquellos que no lo son. La sensibilidad de esta tinción para identificar bacilos ácido-alcohol resistentes es del 74%.



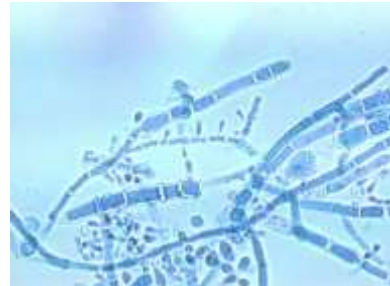
Tinción negativa

Fue desarrollada originalmente para microscopía de luz con el fin de rodear y delinear las bacterias no teñidas u otros materiales biológicos. En microbiología, la tinción negativa proporciona un resultado presuntivo de la presencia de *Cryptococcus neoformans*, microorganismo causante de meningitis en pacientes con inmunosupresión, siendo la técnica más utilizada para poner de manifiesto su cápsula.



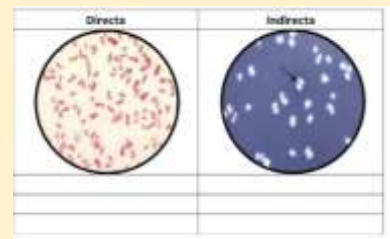
Tinción de azul algodón de lactofenol

El examen microscópico es de gran importancia en micología para la observación de las diferentes especies de hongos de interés clínico. Se deben utilizar tinciones que logren preservar la integridad de las estructuras fúngicas. La tinción de azul algodón de lactofenol no es considerada una tinción diferencial, sin embargo, posee características tintoriales que permiten observar cada uno de los componentes fúngicos y apreciar fácilmente las estructuras para una adecuada identificación.



Tinción directa

Hablamos de tinción directa cuando el colorante interacciona directamente con el sustrato, sin otro tratamiento previo.

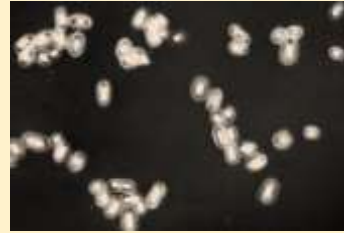

Tinción indirecta

Se denomina de este modo a las tinciones que hacen uso de un mordiente. Un mordiente habitual

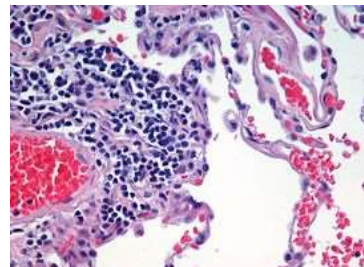
Tinción negativa

es el ácido tánico. Un método sencillo de tinción para bacterias, que además es un claro caso de cromofobia y que por lo tanto funciona aun cuando los métodos de tinción positiva fallan, es la tinción negativa. Esto puede ser conseguido simplemente extendiendo la muestra en un portaobjetos y aplicando directamente sobre ella una gota de nigrosina o tinta china y cubriendo luego la muestra humedecida con un cubreobjetos. Luego de esto, los microorganismos pueden ser observados fácilmente por medio de microscopía en campo claro como inclusiones claras muy bien contrastadas contra el medio oscuro que las rodea.



Hematoxilina

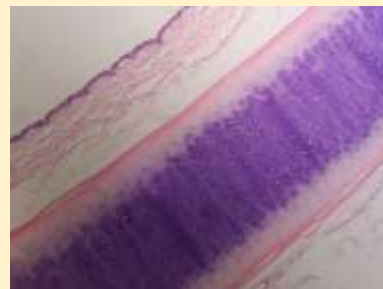
Básica / Acidofílica, Tiñe núcleos, ácidos nucleicos y estructuras basofílicas (mitocondrias y ribosomas) en azul. Tinción histológica general.



Eosina

Ácida / Basofílica, Tiñe proteínas y estructuras con afinidad por los ácidos en diferentes tonos de rojo. Tinción histológica general. Tinción hematoxilina-eosina

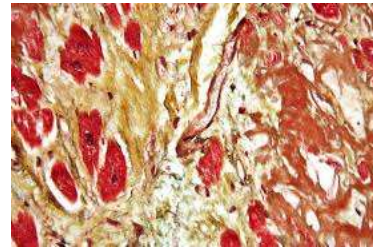
- Bicomponente
- Anfifílica
- Los núcleos aparecen en azul (hematoxilina).



- Los ácidos nucleicos asociados a proteína (ej. ribosomas) en violeta
- Fibra muscular en rojo
- Tejido conectivo en rosado
- Tinción histológica general

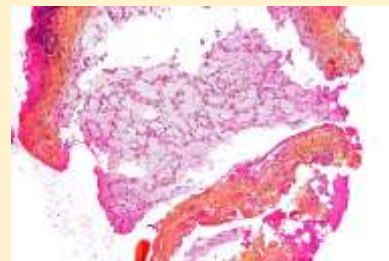
Tinción HOPS

- ☑ Policromática
- ☑ Los núcleos aparecen en azul (hematoxilina).
- ☑ La elastina aparece en negro (orceína).
- ☑ Fibra muscular en rojo (filoxina)
- ☑ Tejido conectivo (colágeno) en amarillo (safranina)



Tinción HPS

- ☑ Los núcleos aparecen en azul (hematoxilina).
 - ☑ Fibra muscular en rojo (filoxina)
 - ☑ Tejido conectivo (colágeno) en amarillo (safranina)
 - ☑ Tinción de Papanicolau
Permite ver la cromatina con mucha claridad.
 - ☑ Los núcleos aparecen de color entre azul y negro.
 - ☑ Células con alto contenido de queratina en amarillo
 - ☑ Glucógeno en amarillo
 - ☑ Células superficiales de naranja a rosado
 - ☑ Células intermedias y parabasales entre turquesa y azul
 - ☑ Las células metaplásicas muestran coloraciones mezcladas (por ejemplo, verde y rosa).
- Se utiliza para diferenciar células en muestras de secreciones biológicas (esputo, LCR, orina, etc.) y en raspados y biopsias.
Permite distinguir con



Tinción de Romanowsky

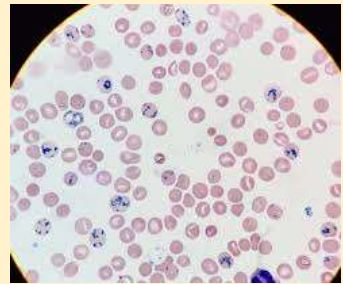
relativa facilidad células con transformaciones neoplásicas, levaduras y bacterias.

Pancromática de Romanowsky, para extendidos sanguíneos



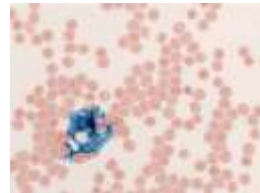
Tinción con azul brillante de cresilo

Supravital metacromática
Tiñe de azul oscuro restos de ácidos nucleicos, y los proteoglicanos ácidos en varios tonos de violeta. Diagnóstico de anemias regenerativas. Demostración de estructuras metacromáticas.



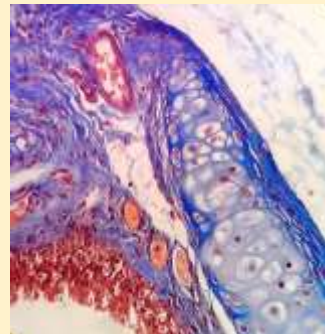
Tinción de Perls

Complexométrica, Tiñe los depósitos de hemosiderina y hierro férrico de color azul-celeste,
Diagnóstico de hemopoyesis ineficaz, y hemocromatosis.



Tinción tricrómica de Masson

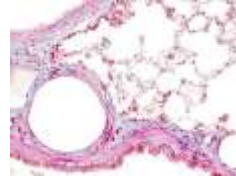
Tricrómica, Los núcleos aparecen en marrón o negro. Keratina y músculo en rojo. Los citoplasmas aparecen en tonos de rosa. El colágeno y el hueso, en azul o verde.
Se tiñen fibras, tejido muscular y citoplasmas, donde destaca esencialmente el condrioma como un fino granulado rojizo. Sin embargo, por su pH ácido, que se encuentra entre 2.5 y 2.7 (ligeramente por encima del óptimo para la tinción del colágeno), se presenta como una tinción incompleta y



Tinción tricrómica AZAN de Heidenhan

difusa del componente fibrilar más fino (membrana basal y finas fibras reticulares).

Símil tricrómica de Masson. Los citoplasmas aparecen en tonos de rojo más profundos y el conectivo en tonos más intensos de azul.



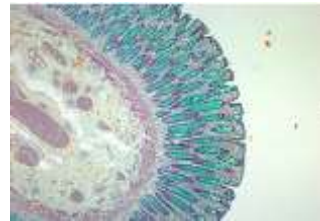Tinción de Van Gieson

- ☒ Los núcleos celulares aparecen en colores de marrón a negro.
- ☒ Colágeno (tejido conectivo fibroso): color rosa o rojo.
- ☒ Músculo y citoplasma: color amarillo.



Tinción de Movat

- ☒ Negro = núcleos, fibras elásticas
- ☒ Amarillo = colágeno, fibras reticulares
- ☒ Azul = sustancia basal, mucina
- ☒ Rojo brillante = fibrina
- ☒ Rojo = músculo



Tinción con mucicarmina

Tiñe las paredes celulares de polisacáridos de un intenso color rojo. Sirve para diferenciar bacterias con pared de polisacáridos de otras que no (por ejemplo, los Cryptococcus son mucicarmina +)

