

Tema: infografía de conjuntivitis neonatal

Nombre: Gerardo Pérez Ruiz

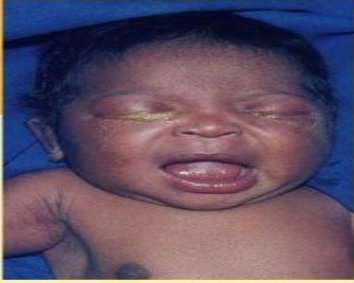Grupo: A

Grado: 6

Materia: pediatría

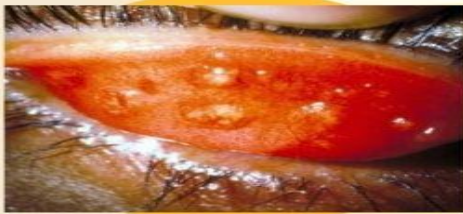
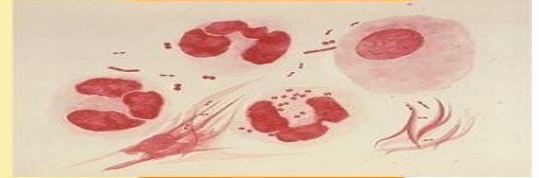
Docente: Dr. Cristian Jonathan Aguilar Ocampo

Comitán de Domínguez Chiapas a 12 de marzo de 2024



conjuntivitis neonatal

las embarazadas llegan a presentar infección vaginal por nisseria al momento del nacimiento, a la salida del canal vaginal el neonato queda susceptible



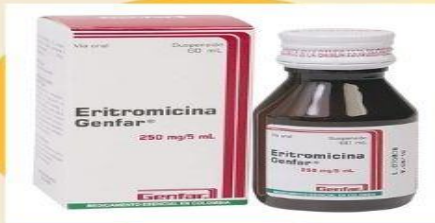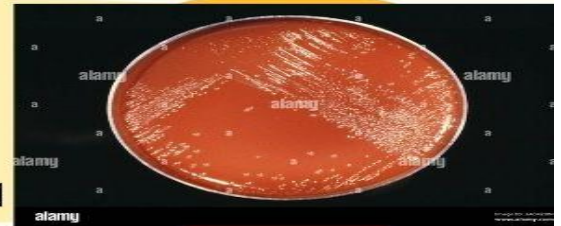conjuntivitis por cuerpos de inclusion

se presenta en un lapso de 7-14 días, característico puntos rojos en los ojos o bien llamados pseudomembranas que es un sangrado en los ojos



diagnostico

el diagnostico definitivo es un cultivo para diagnosticar la nisseria trachomatis desde la conjuntiva en algunos pacientes en la nasofaringe



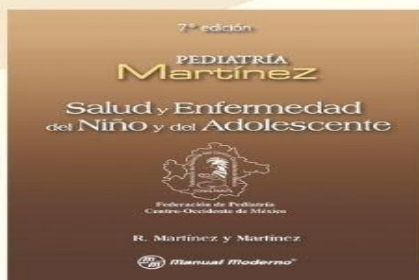
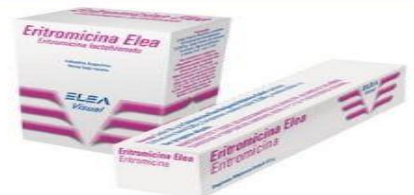Tratamiento

Se debe de usar tratamiento antimicrobiano se debe indicar un macrolido de 14 atomos tal como la eritromicina en dosis de 50mg/kg/dia dividido en 6 horas durante 14 dias en via oral



prevención

la profilaxis gonococo es la eritromicina topica, tetraciclina, nitrato de plata, para el feto, en el caso de las embarazadas dar amoxicilina 500mg cada 8 horas por 5 dias, eritromicina 250 mg via oral por 14 dias



Referencia bibliográfica

salud y enfermedad del niño y del adolescente pediatría Martínez y Martínez

REFERENCIA BIBLIOGRAFICA

Salud y enfermedad del niño y del adolescente pediatria martinez y martinez