



Mi Universidad

RADIOGRAFIAS

Nombre del Alumno: Gabriel de Jesús Martínez Zea.

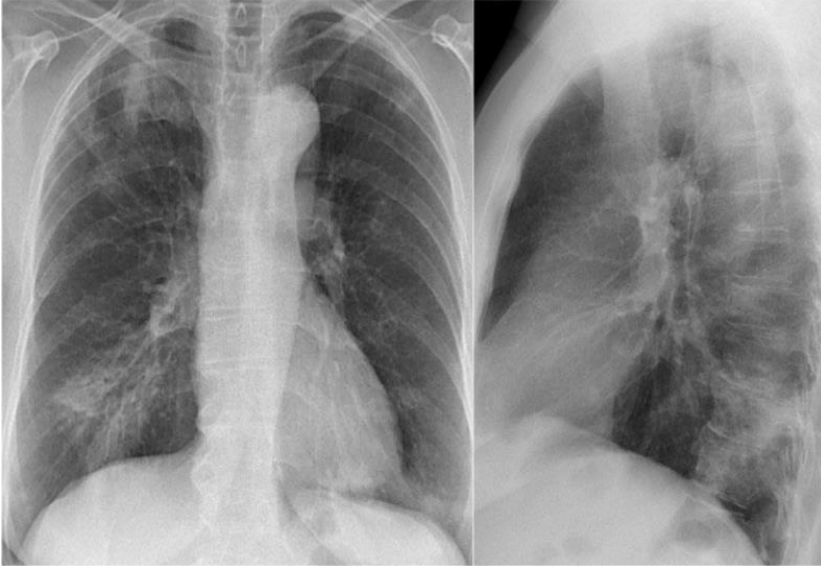Nombre del tema: RADIOGRAFIAS

Nombre de la Materia: Imagenología

Nombre del profesor: DR. Yasuei Nakamura Hernández

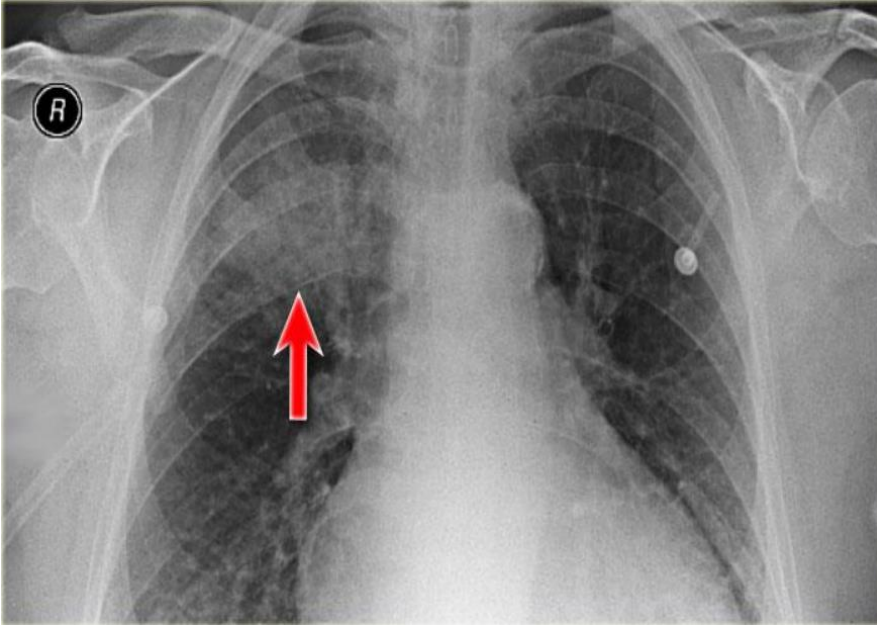
Nombre de la Licenciatura: Medicina Humana

Comitán de Domínguez, Chiapas. 14 de marzo del 2024



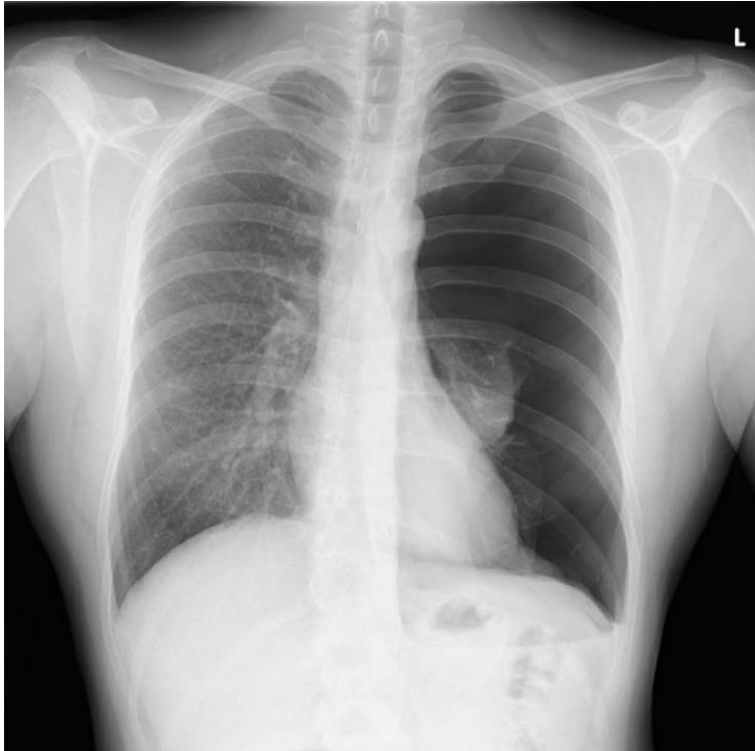
La imagen muestra una radiografía postero-anterior y lateral derecha:

- Silueta de piel y músculos, radiopaco, densidad: grasa
- clavículas, radiopaco, densidad: calcio
- Articulación acromioclavicular, radiopaco, densidad: grasa Esófago, radiopaco, densidad: grasa
- Pulmones, radiolúcido, densidad: aire
- 10 pares de costillas, radiopaco, densidad: calcio
- Hilios pulmonares, radiopaco, densidad: agua
- Botón cardíaco, radiopaco, densidad: grasa
- Corazón, radiopaco, densidad: grasa
- Diafragma, radiopaco, densidad: grasa
- Hígado, radiopaco, densidad: grasa
- Columna, radiopaco, densidad: calcio
- Cervicales 7 y 6, radiopaco, densidad: calcio



A la vista se observa una radiografía antero posterior.

- Silueta de piel y músculos, radiopaco, densidad: grasa
- clavículas, radiopaco, densidad: calcio
- Articulación acromioclavicular, radiopaco, densidad: grasa
- Carina, radiolucido, densidad: aire
- Pulmones, radiolucido, densidad: aire
- 8 pares de costillas, radiopaco, densidad: calcio
- Hilios pulmonares, radiopaco, densidad: agua
- Botón cardiaco, radiopaco, densidad: grasa
- Corazón, radiopaco, densidad: grasa
- Columna, radiopaco, densidad: calcio
- Cervicales 7, radiopaco, densidad: calcio
- Posible fibrosis quística por hallazgo de bronquiectasia



A la vista se observa una radiografía postero-anterior.

- Silueta de piel y músculos, radiopaco, densidad: grasa
- clavículas, radiopaco, densidad: calcio • Articulación acromioclavicular, radiopaco, densidad: grasa
- Cabeza del humero, radiopaco, densidad: calcio
- Omoplatos, radiopaco, densidad: calcio
- Pulmones, radiolúcido, densidad: aire
- 11 pares de costillas, radiopaco, densidad: calcio
- Hilios pulmonares izquierdos, radiopaco, densidad: agua
- Botón cardíaco, radiopaco, densidad: grasa
- Corazón, radiopaco, densidad: grasa
- Diafragma, radiopaco, densidad: grasa
- Hígado, radiopaco, densidad: grasa
- Burbuja gástrica, radiolucido, densidad: aire
- columna, radiopaco, densidad: calcio
- T1 y C 7 , radiopaco, densidad: calcio

