



Mi Universidad

Nombre del Alumno: Sonia Araceli Huacash Méndez

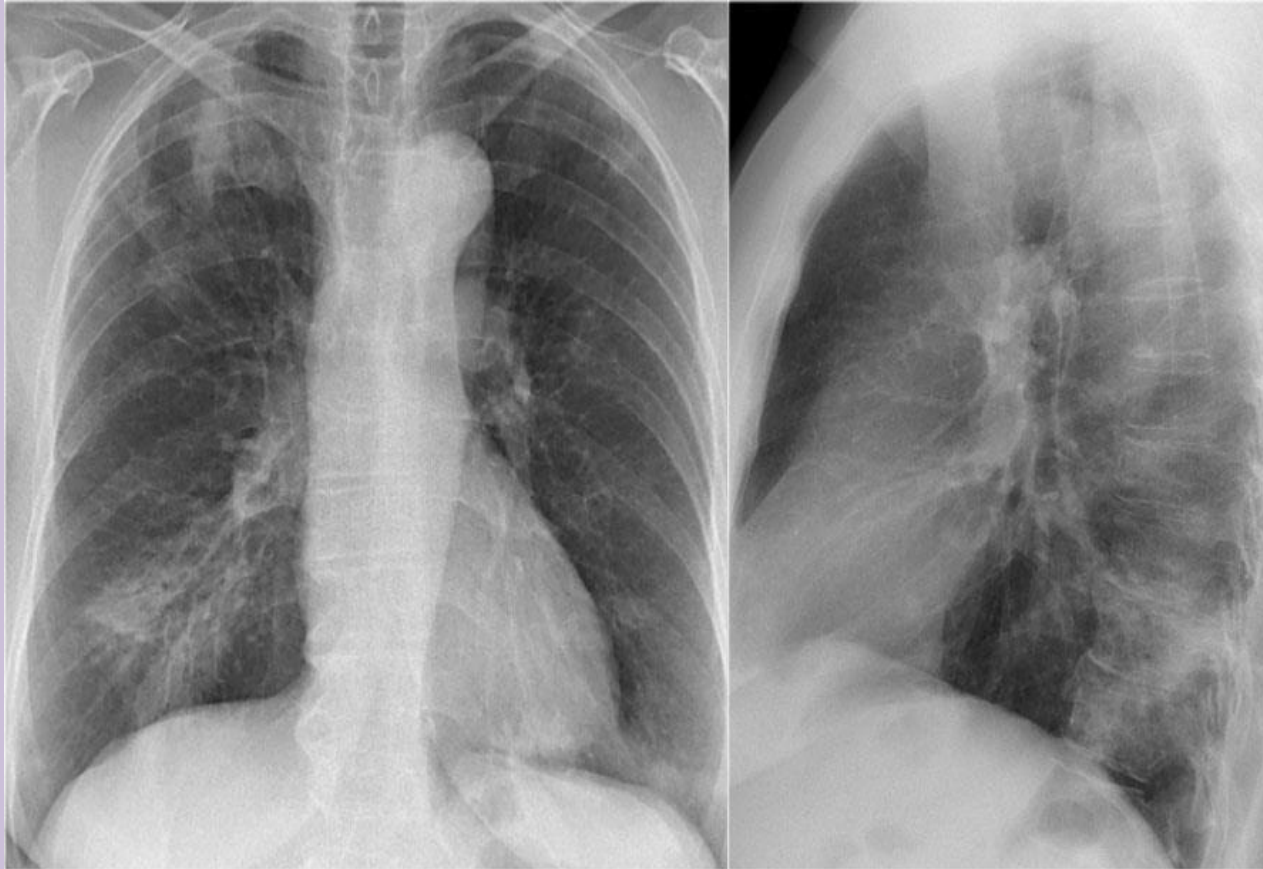
Nombre del tema: Descripción de radiografías

Parcial I

Nombre de la Materia: Imagenología

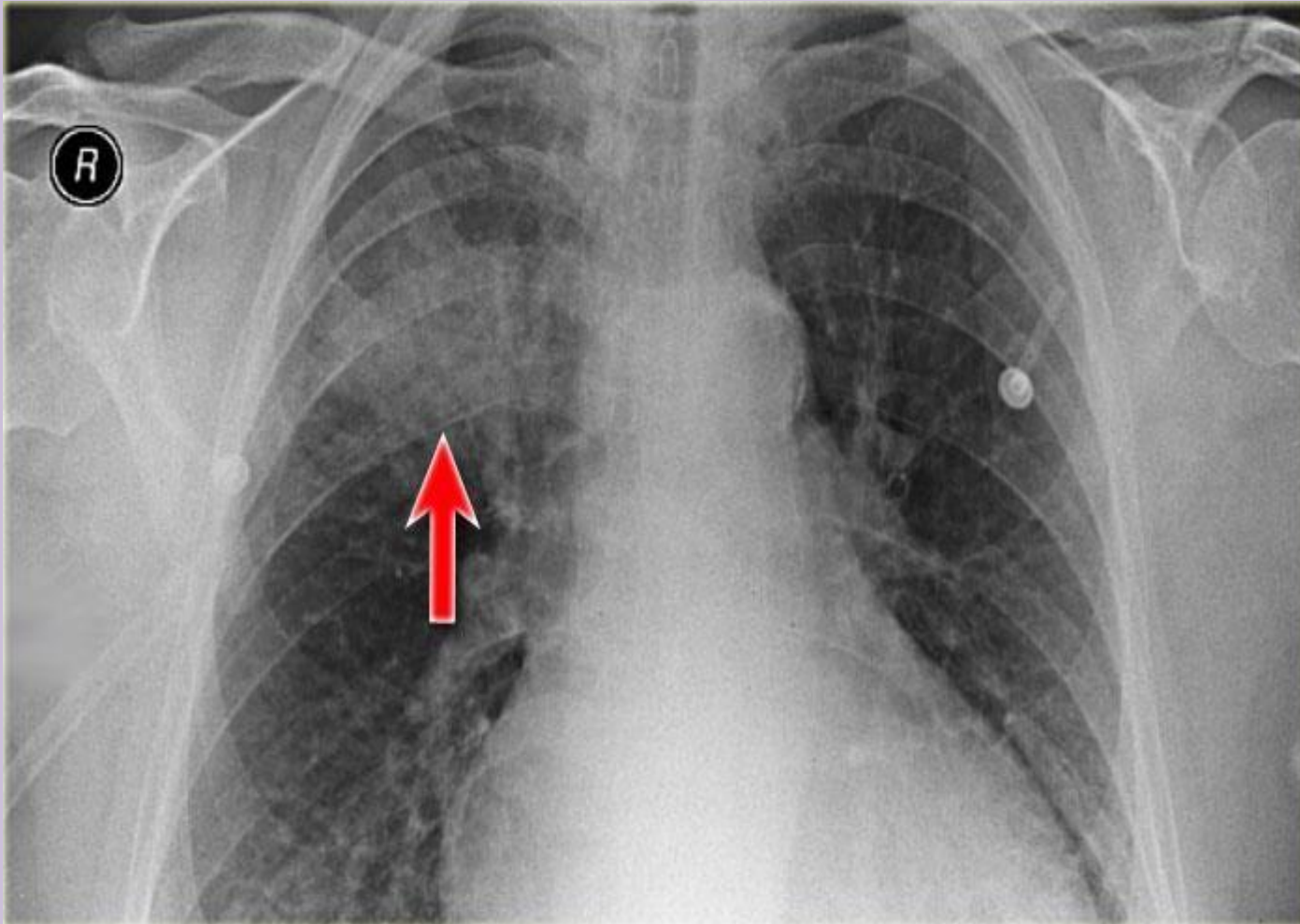
Nombre del Profesor: Dr. Yasuei Nakamura Hernández

Nombre de la licenciatura: Medicina Humana

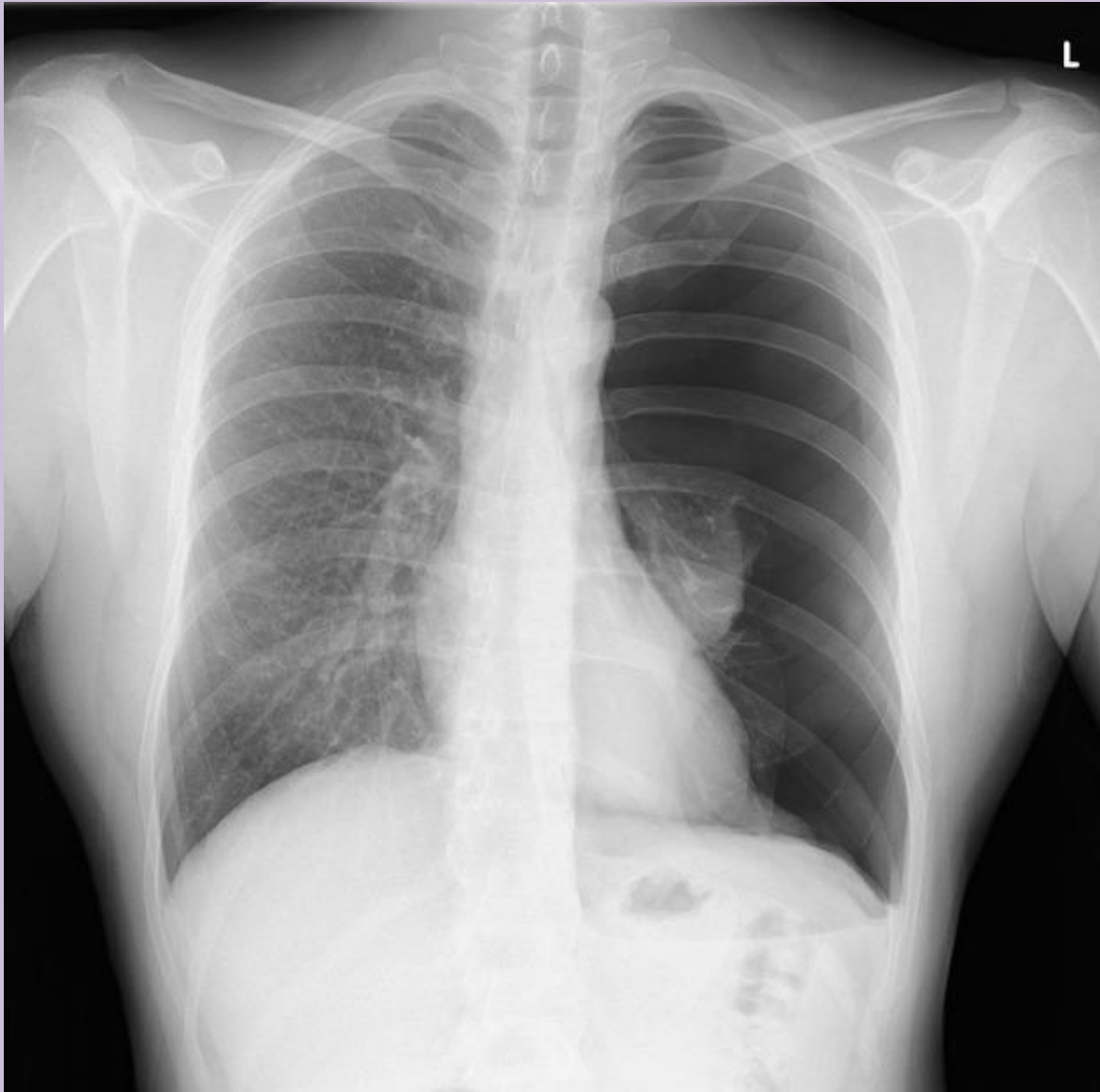


TIPO DE PROYECCION: postero-anterior y lateral derecha

- Presencia de piel y músculos radiopacos con densidad: grasa
- Articulación radiopaca con densidad: grasa
- Esófago radiopaco con densidad: grasa
- Pulmones radiolúcidos con densidad: aire
- Clavículas: radiopacas con densidad de calcio
- Pares de costillas (10) radiopacos con densidad: calcio
- Hilios pulmonares radiopacos con densidad: agua
- Botón cardíaco radiopaco con densidad: grasa
- Corazón radiopaco con densidad: grasa
- Diafragma radiopaco con densidad: grasa
- Hígado radiopaco con densidad: grasa
- Columna, radiopaco, densidad: calcio

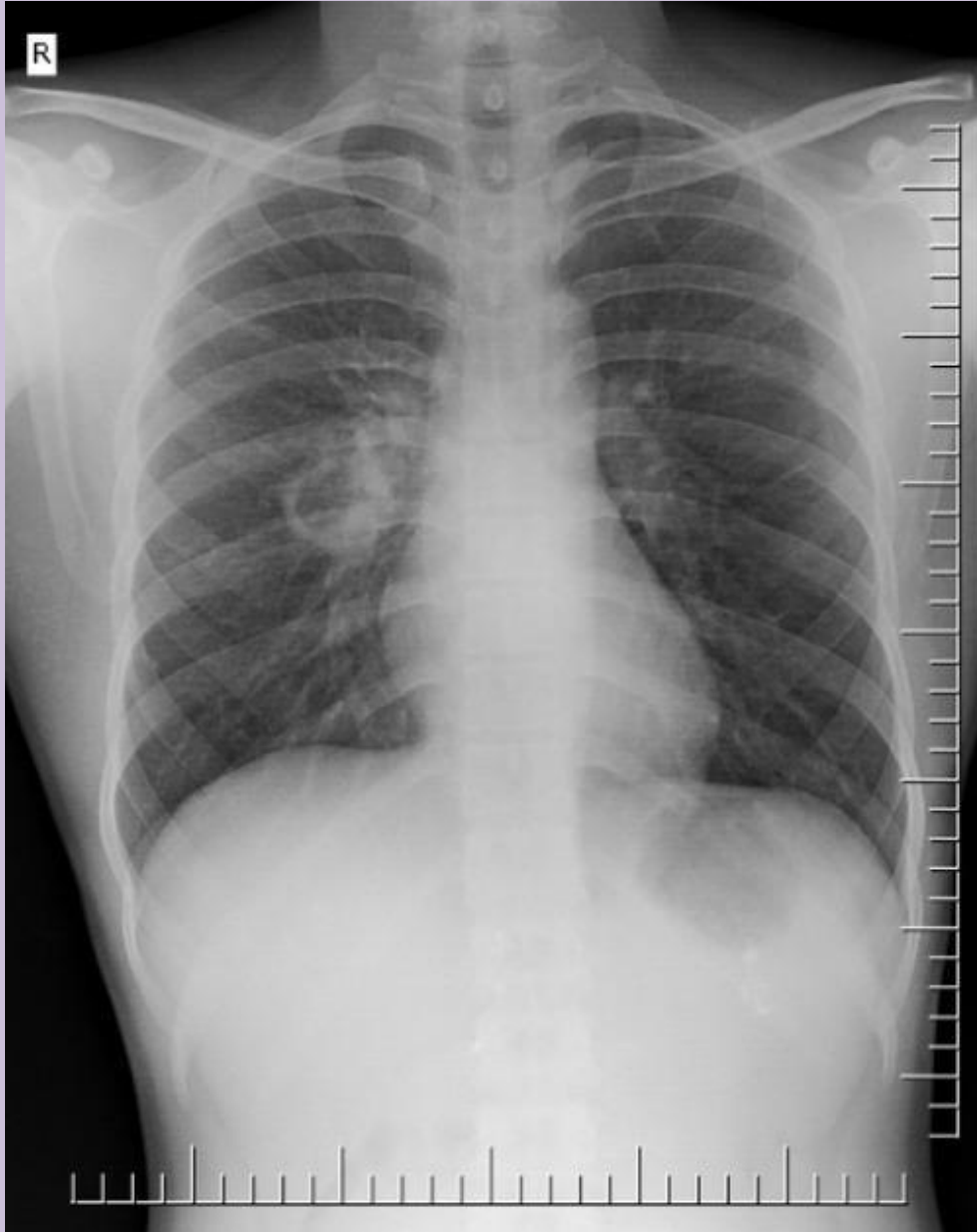

- TIPO DE PROYECCION: anterior-posterior
- Presencia de silueta de piel y músculos radiopaco con densidad: grasa
- Carina radiolúcida con densidad: aire
- Pulmones radiolúcidos con densidad: aire
- Hilios pulmonares radiopacos con densidad: agua
- Pares de costillas (8) radiopacos con densidad: calcio
- Botón cardiaco radiopaco con densidad: grasa
- Corazón radiopaco con densidad: grasa
- Posible fibrosis quística por hallazgo de bronquiectasia

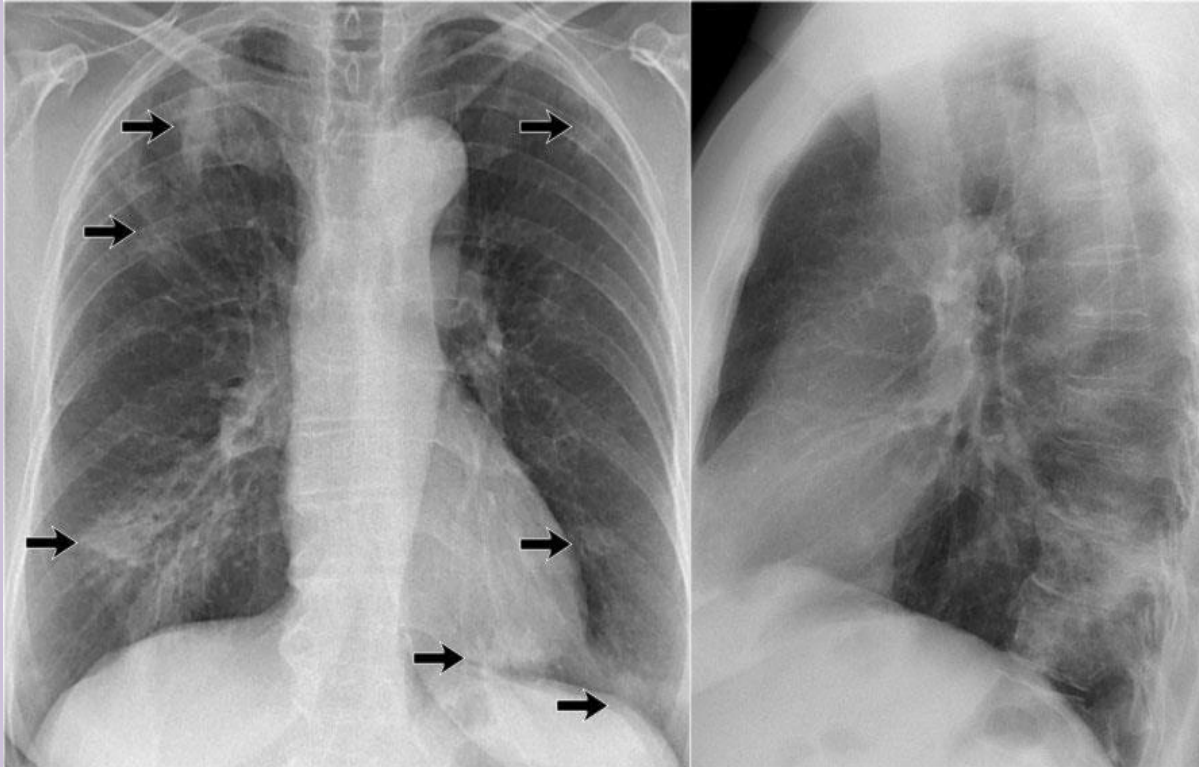


TIPO DE PROYECCION: posterior-anterior

- Presencia de silueta de piel y músculos radiopaco con densidad: grasa
- Clavículas radiopacas con densidad: calcio
- Omoplatos radiopacos con densidad: calcio
- Pulmones radiolúcidos con densidad: aire
- Pares de costillas (11) radiopacos con densidad: calcio
- Hilios pulmonares izquierdos radiopacos con densidad: agua
- Botón cardiaco radiopaco con densidad: grasa
- Corazón radiopaco con densidad: grasa
- Diafragma radiopaco con densidad: grasa
- Hígado radiopaco con densidad: grasa
- Burbuja gástrica radiolúcido con densidad: aire
- Columna radiopaca con densidad: calcio



- TIPO DE PROYECCION: postero-anterior
- Presencia de silueta de Piel y músculos radiopaco con densidad: grasa
- Clavículas radiopaco con densidad: calcio
- Pulmones radiolúcidos con densidad: aire
- Pares de costillas (11) radiopacos con densidad: calcio
- Hilios pulmonares radiopaco con densidad: agua
- Botón cardiaco radiopaco con densidad: grasa
- Corazón radiopaco con densidad: grasa
- Diafragma radiopaco con densidad: grasa
- Hígado radiopaco con densidad: grasa
- Burbuja gástrica radiolúcido con densidad: aire
- Columna radiopaca con densidad: calcio



TIPO DE PROYECCION: anterior-posterior y lateral derecho

- Presencia de piel y músculos radiopaco con densidad: grasa
- Clavículas radiopaco con densidad: calcio
- Pulmones radiolúcidos con densidad: aire
- Esófago radiopaco con densidad: aire
- Pares de costillas (11) radiopaco con densidad: calcio
- Hilios pulmonares radiopaco con densidad: agua
- Botón cardiaco radiopaco con densidad: grasa
- Corazón radiopaco con densidad: grasa
- Diafragma radiopaco con densidad: grasa
- Hígado radiopaco con densidad: grasa
- Columna radiopaca con densidad: calcio