



Nombre del alumno: Sergio Rodrigo Flores Díaz

Nombre del maestro: Yasuei Nakamura Hernández

Materia: Imagenología

Grado: 4to semestre

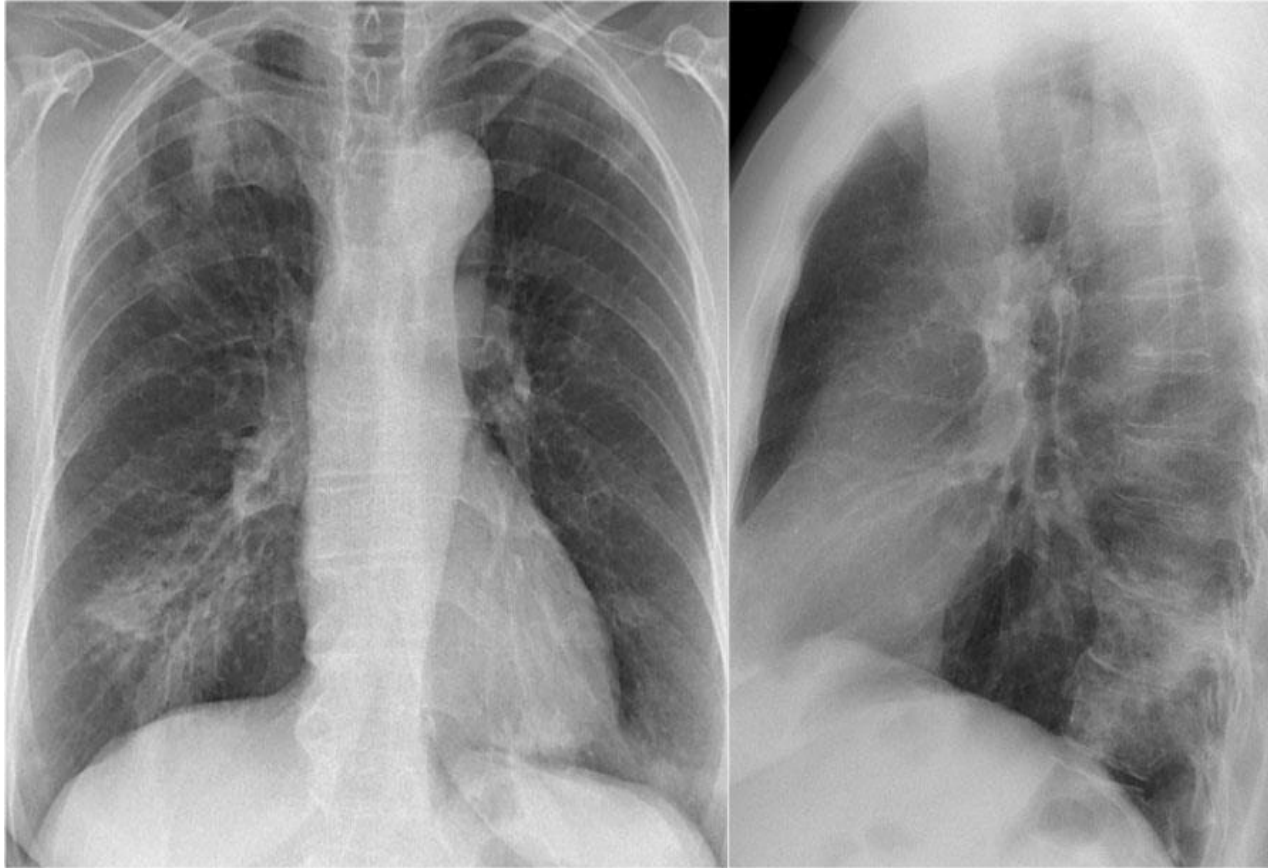
Grupo: D

Fecha: 15/03/2024

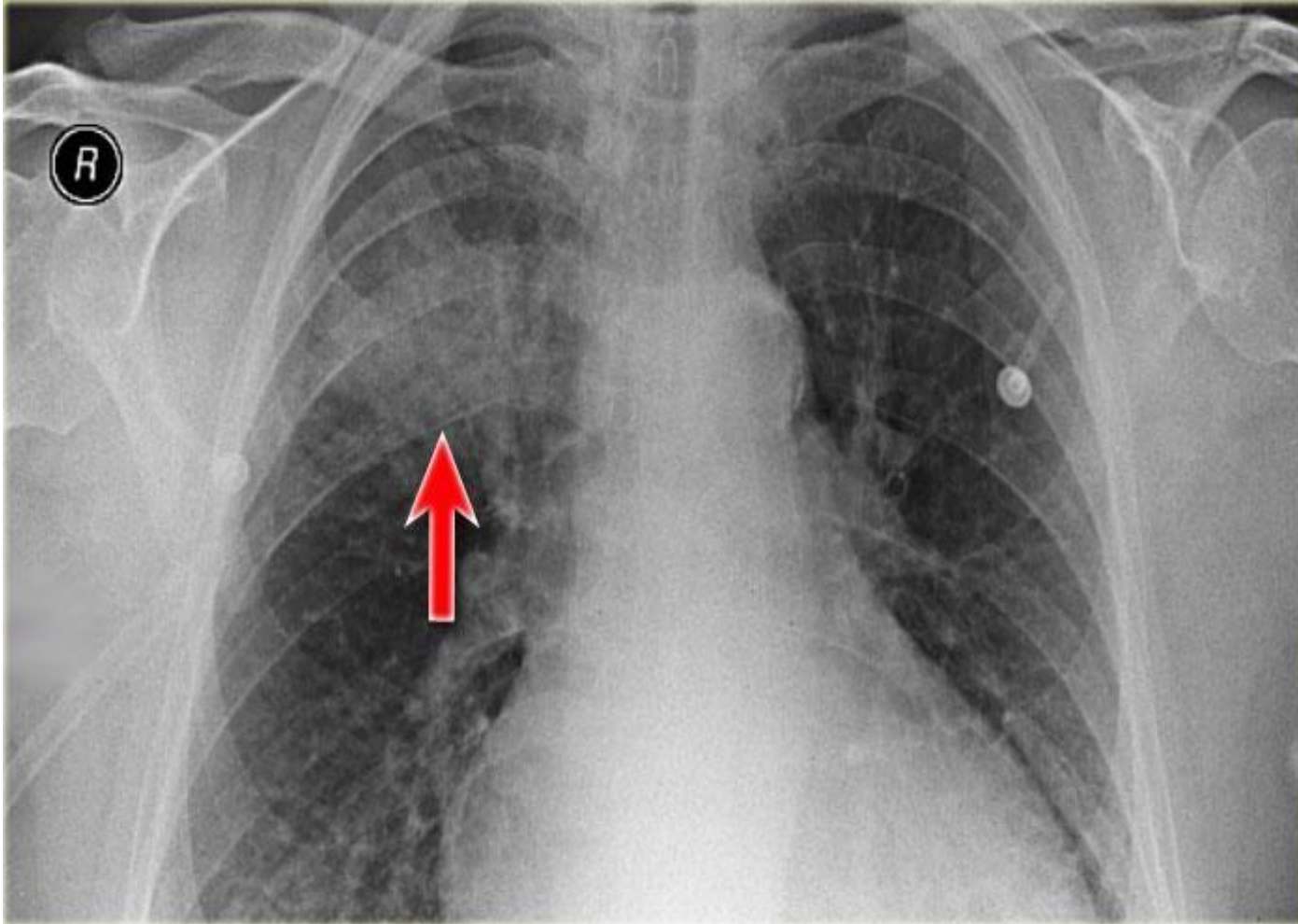


# Radiografía de tórax

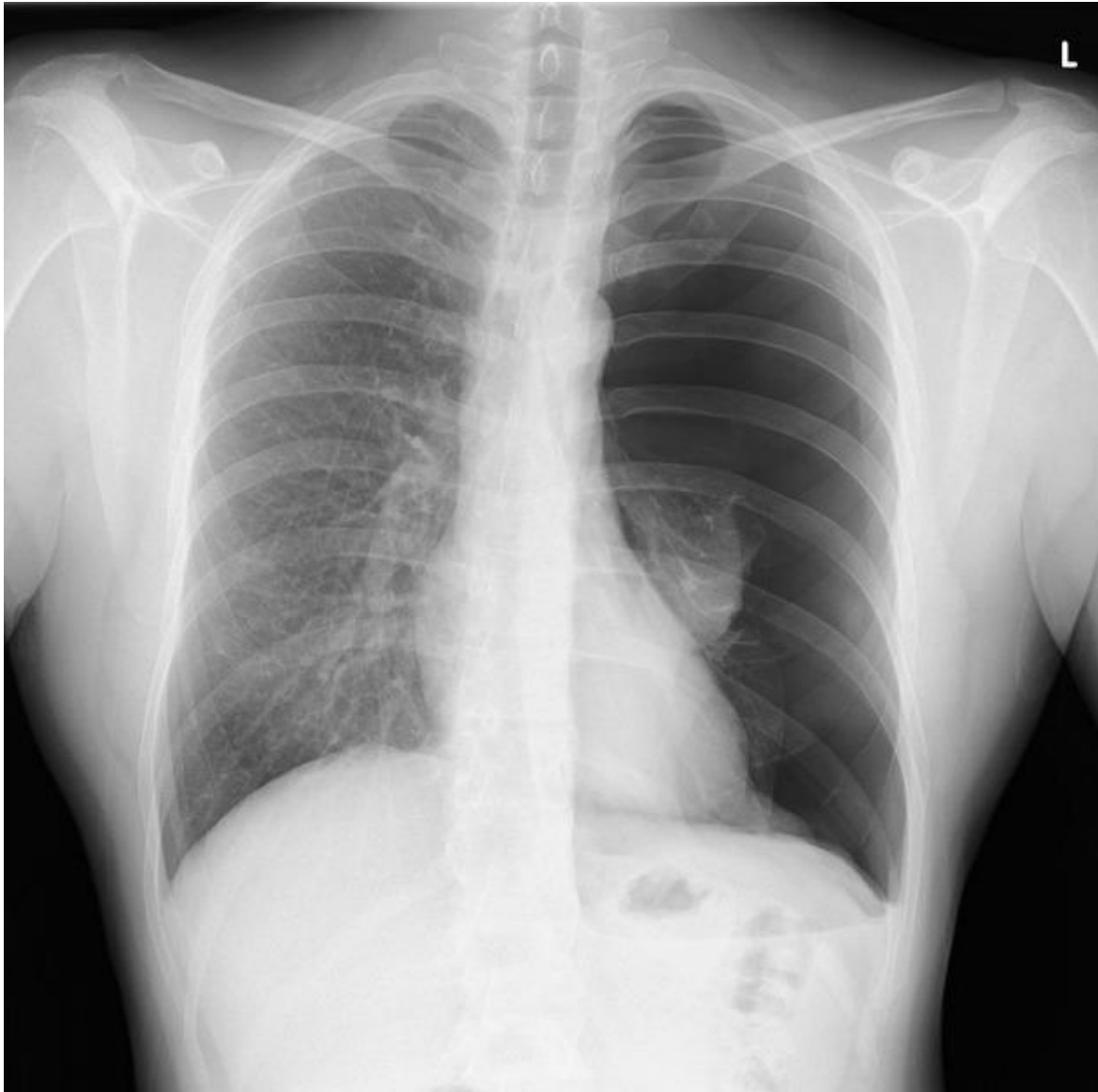
Describe las radiografías que se muestran a continuación



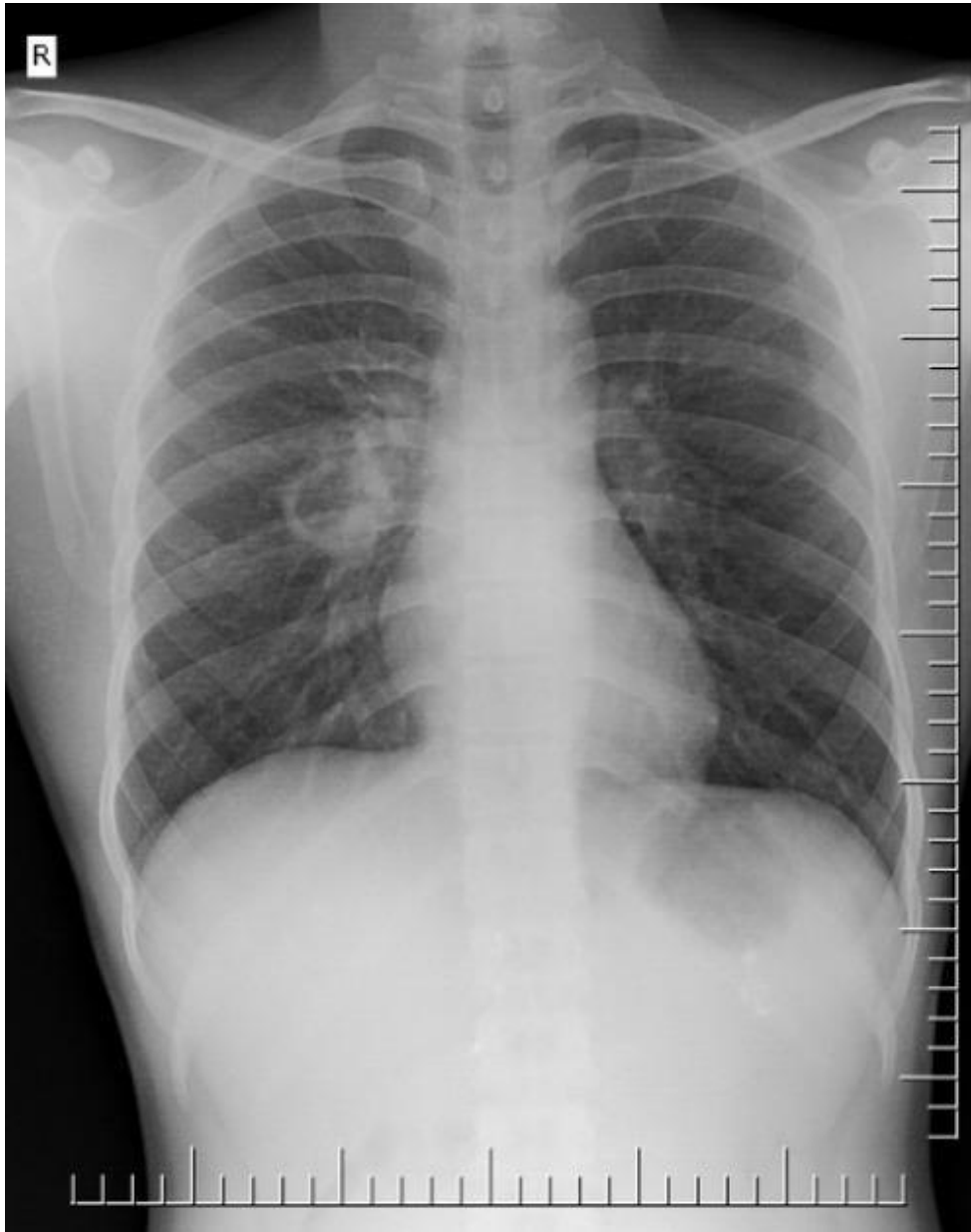- Silueta de piel y músculos, radiopaco, densidad: grasa
- clavículas, radiopaco, densidad: calcio
- Articulación acromioclavicular, radiopaco, densidad: grasa
- Esófago, radiopaco, densidad: grasa
- Pulmones, radiolucido, densidad: aire
- 10 pares de costillas, radiopaco, densidad: calcio
- Hilios pulmonares, radiopaco, densidad: agua
- Botón cardiaco, radiopaco, densidad: grasa
- Corazón, radiopaco, densidad: grasa
- Diafragma, radiopaco, densidad: grasa
- Hígado, radiopaco, densidad: grasa
- Columna, radiopaco, densidad: calcio
- Cervicales 7 y 6, radiopaco, densidad: calcio
- Rx postero-anterior y lateral derecha



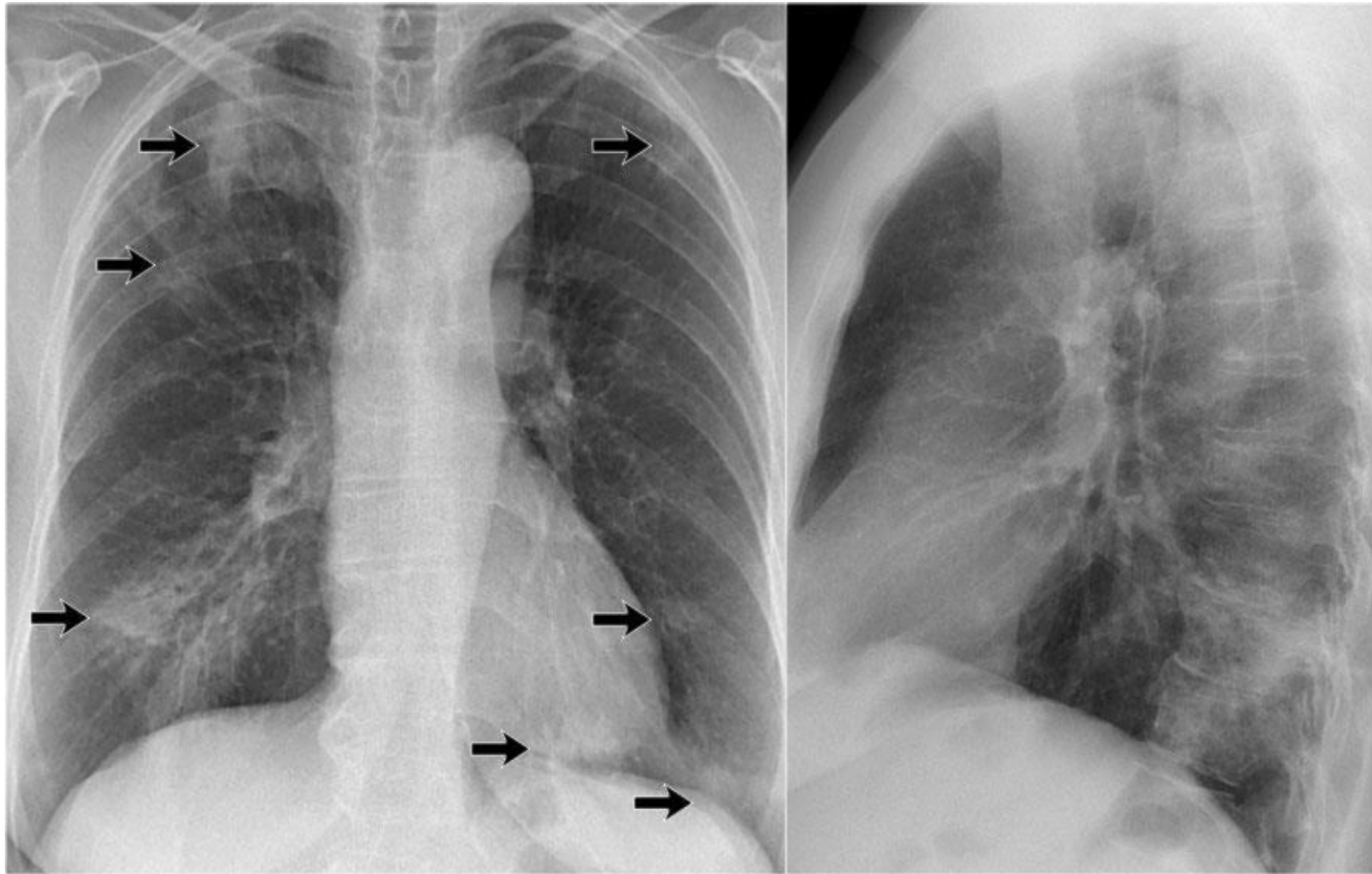
- Silueta de piel y músculos, radiopaco, densidad: grasa
- clavículas, radiopaco, densidad: calcio
- Articulación acromioclavicular, radiopaco, densidad: grasa
- Carina, radiolucido, densidad: aire
- Pulmones, radiolucido, densidad: aire
- 8 pares de costillas, radiopaco, densidad: calcio
- Hilos pulmonares, radiopaco, densidad: agua
- Botón cardíaco, radiopaco, densidad: grasa
- Corazón, radiopaco, densidad: grasa
- Columna, radiopaco, densidad: calcio
- Cervicales 7, radiopaco, densidad: calcio
- Posible fibrosis quística por hallazgo de bronquiectasia
- Rx anterior-posterior



- Silueta de piel y músculos, radiopaco, densidad: grasa
- clavículas, radiopaco, densidad: calcio
- Articulación acromioclavicular, radiopaco, densidad: grasa
- Cabeza del humero, radiopaco, densidad: calcio
- Omoplatos, radiopaco, densidad: calcio
- Pulmones, radiolucido, densidad: aire
- 11 pares de costillas, radiopaco, densidad: calcio
- Hilios pulmonares izquierdos, radiopaco, densidad: agua
- Botón cardiaco, radiopaco, densidad: grasa
- Corazón, radiopaco, densidad: grasa
- Diafragma, radiopaco, densidad: grasa
- Hígado, radiopaco, densidad: grasa
- Burbuja gástrica, radiolucido, densidad: aire
- Columna, radiopaco, densidad: calcio
- T1 y C 7 , radiopaco, densidad: calcio
- Rx posterior-anterior



- Silueta de piel y músculos, radiopaco, densidad: grasa
- clavículas, radiopaco, densidad: calcio
- Articulación acromioclavicular, radiopaco, densidad: grasa
- Pulmones, radiolucido, densidad: aire
- 11 pares de costillas, radiopaco, densidad: calcio
- Hilos pulmonares, radiopaco, densidad: agua
- Botón cardiaco, radiopaco, densidad: grasa
- Corazón, radiopaco, densidad: grasa
- Diafragma, radiopaco, densidad: grasa
- Hígado, radiopaco, densidad: grasa
- Burbuja gástrica, radiolucido, densidad: aire
- Columna, radiopaco, densidad: calcio
- T1 y C7, radiopaco, densidad: calcio
- Rx postero-anterior
- Posible hemitórax izquierdo con nódulo



- Silueta de piel y músculos, radiopaco, densidad: grasa
- clavículas, radiopaco, densidad: calcio
- Pulmones, radiolucido, densidad: aire
- Esófago, radiopaco, densidad: aire
- 11 pares de costillas, radiopaco, densidad: calcio
- Hilios pulmonares, radiopaco, densidad: agua
- Botón cardiaco, radiopaco, densidad: grasa
- Corazón, radiopaco, densidad: grasa
- Diafragma, radiopaco, densidad: grasa
- Hígado, radiopaco, densidad: grasa
- Columna, radiopaco, densidad: calcio
- Rx anterior-posterior y lateral derecho
- Posible hemitórax izquierdo con nódulos pulmonares