



Radiografía de tórax

Describe las radiografías que se muestran a continuación

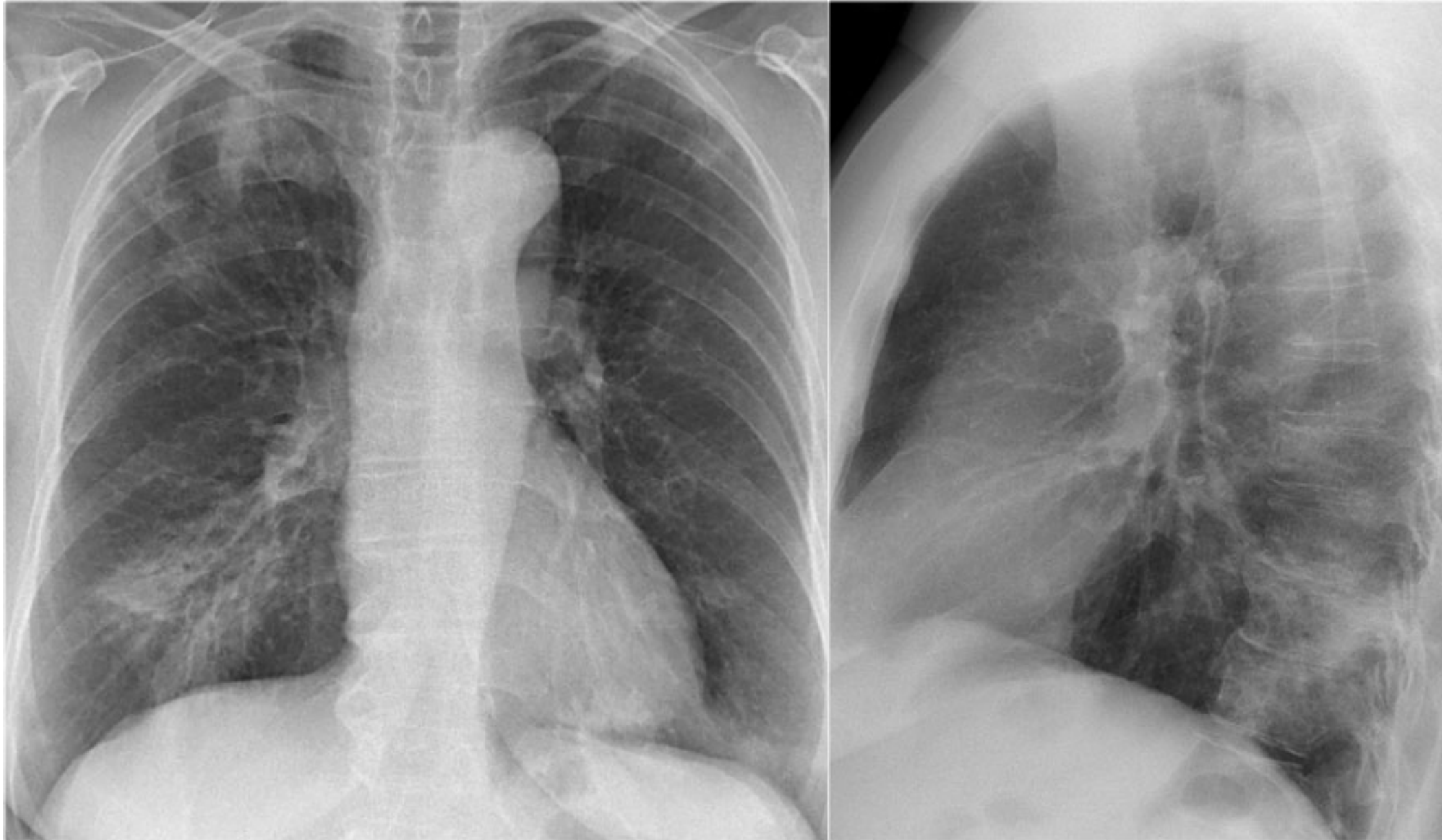
Nombre del alumno: Carlos Ulises Gordillo Cancino

4to Semestre, Grupo **D**

Docente: Dr. Yasuei Nakamura Hernández

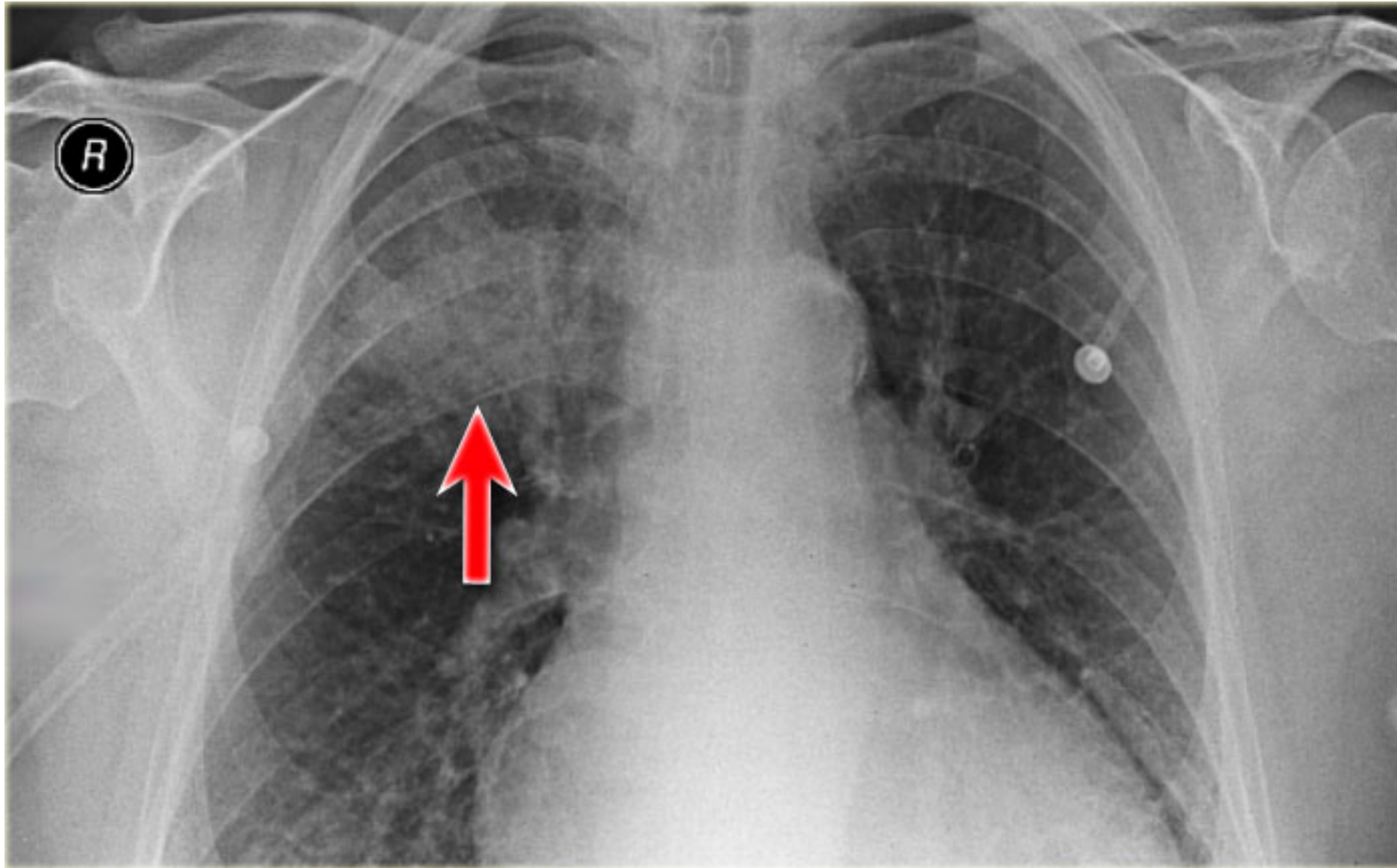
Materia: Imagenología.

1. RX



- Rx PA y AP
- Caja Torácica
- Clavículas
- Columna vertebral
- Costillas
- Traquea (Con orillas de **densidad radiopaco** y el interior con **densidad radiolucido**)
- Articulacion esterno clavicular
- Manubrio del esternon
- Corazon (**Densidad de Agua**)
- Diafragma (**Densidad de Agua**)
- Burbuja Gastrica
- Hilios
- Pulmones (**Densidad radiolucido**)
- Hgado.

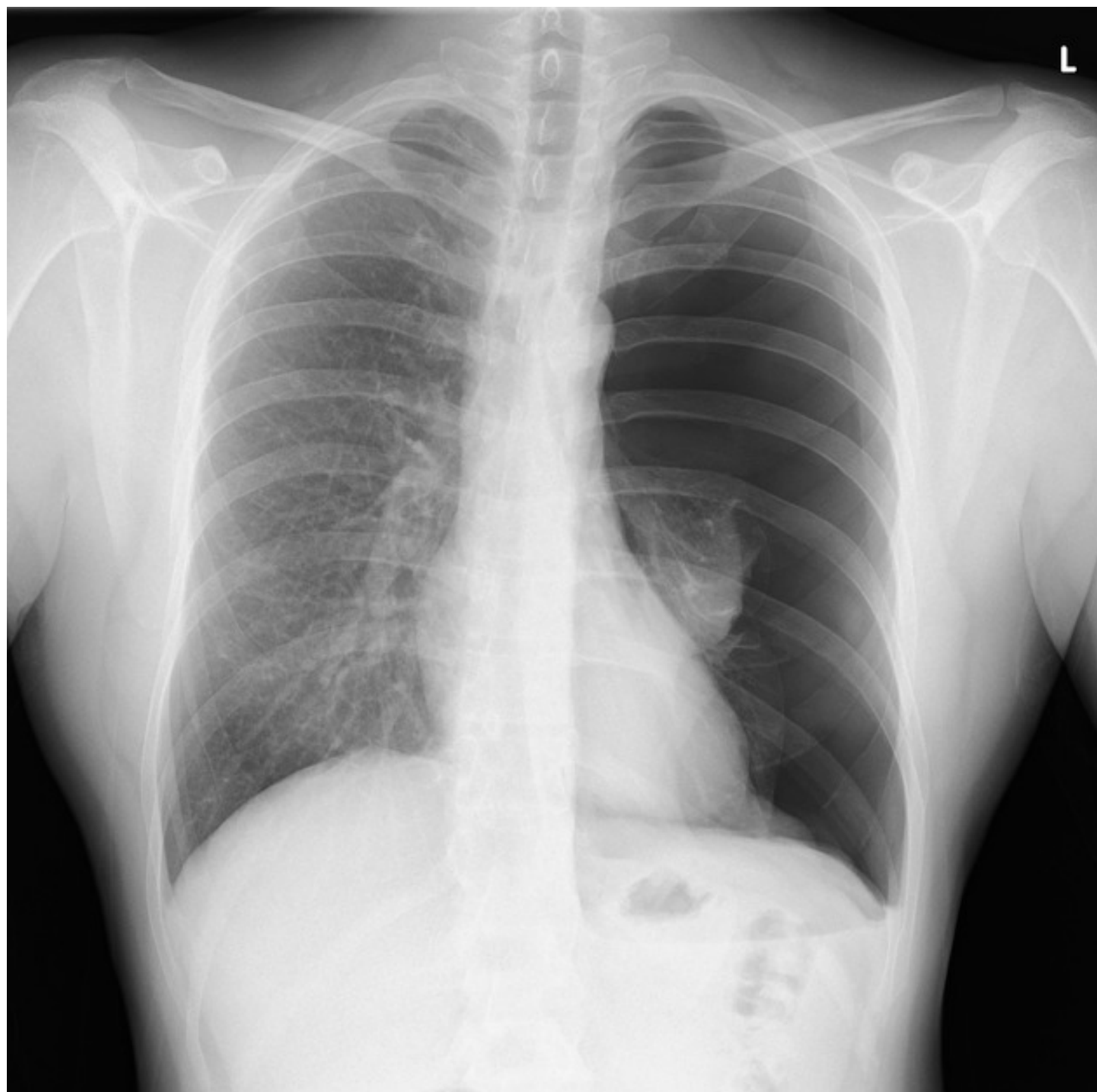
2. RX



- **Proyeccion** PA
- Caja Torácica
- Clavículas
- Columna vertebral
- Costillas
- Traquea (Con orillas de **densidad radiopaco** y el interior con **densidad radiolucido**)
- Manubrio del esternón
- Corazon (**Densidad de Agua**)
- Hilios
- Pulmones (**Densidad radiolucido**)

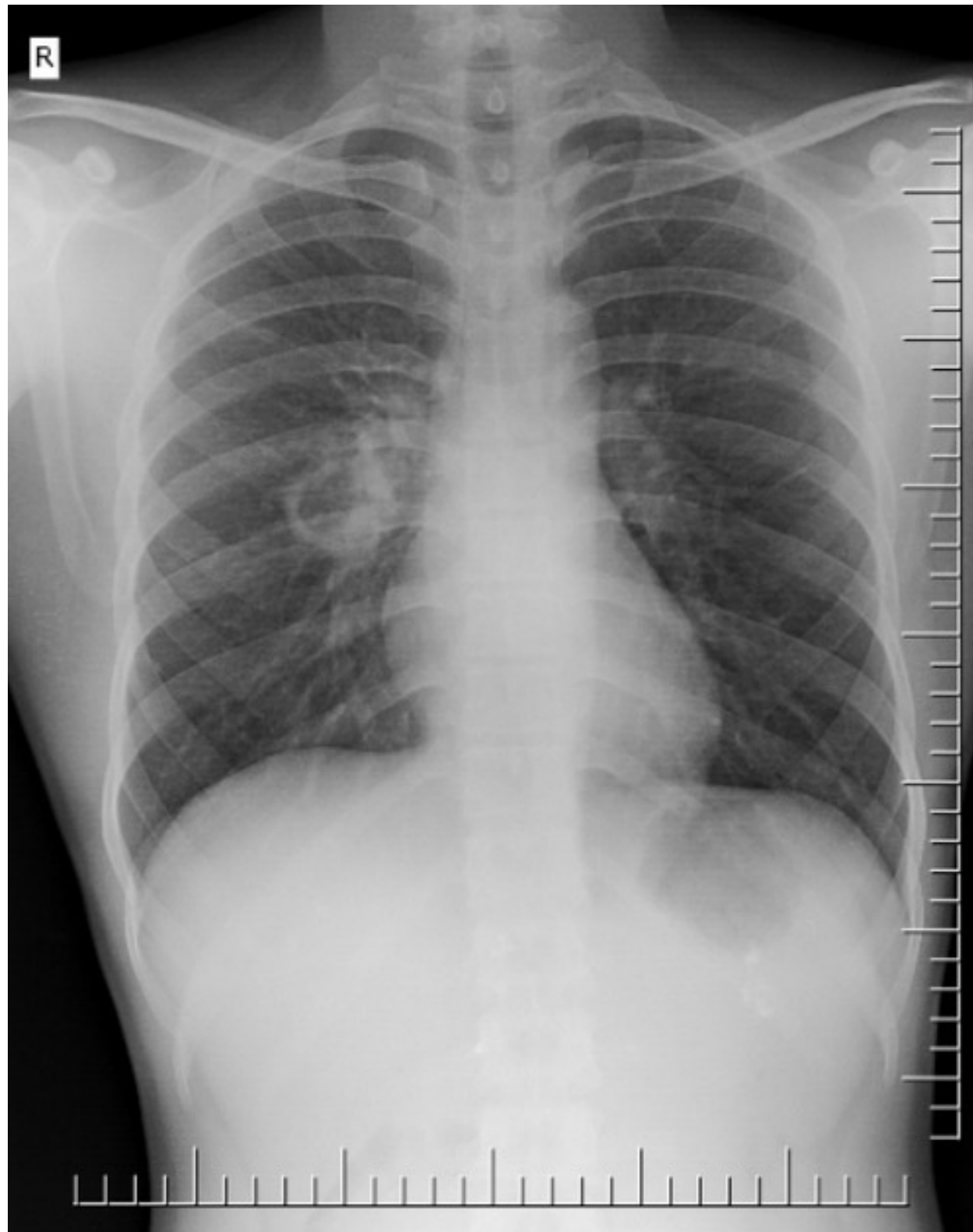
Zona de consolidación, probable neumonía, presencia de poco agrandamiento del corazón.

3. RX



- Rx de px masculino, con **proyección PA**.
- Traquea (**Densidad de aire**)
- Corazón (**Densidad de agua**)
- Pulmones (Izquiero con luz **radiopaco** y derecho con luz **radiolucida**).
- Diafragma (**Densidad de Agua**)
- Claviculas
- Escapulas
- Mediastino
- Burbuja Gastrica (**Densidad de Aire**)
- Hígado (**Densidad de agua**)

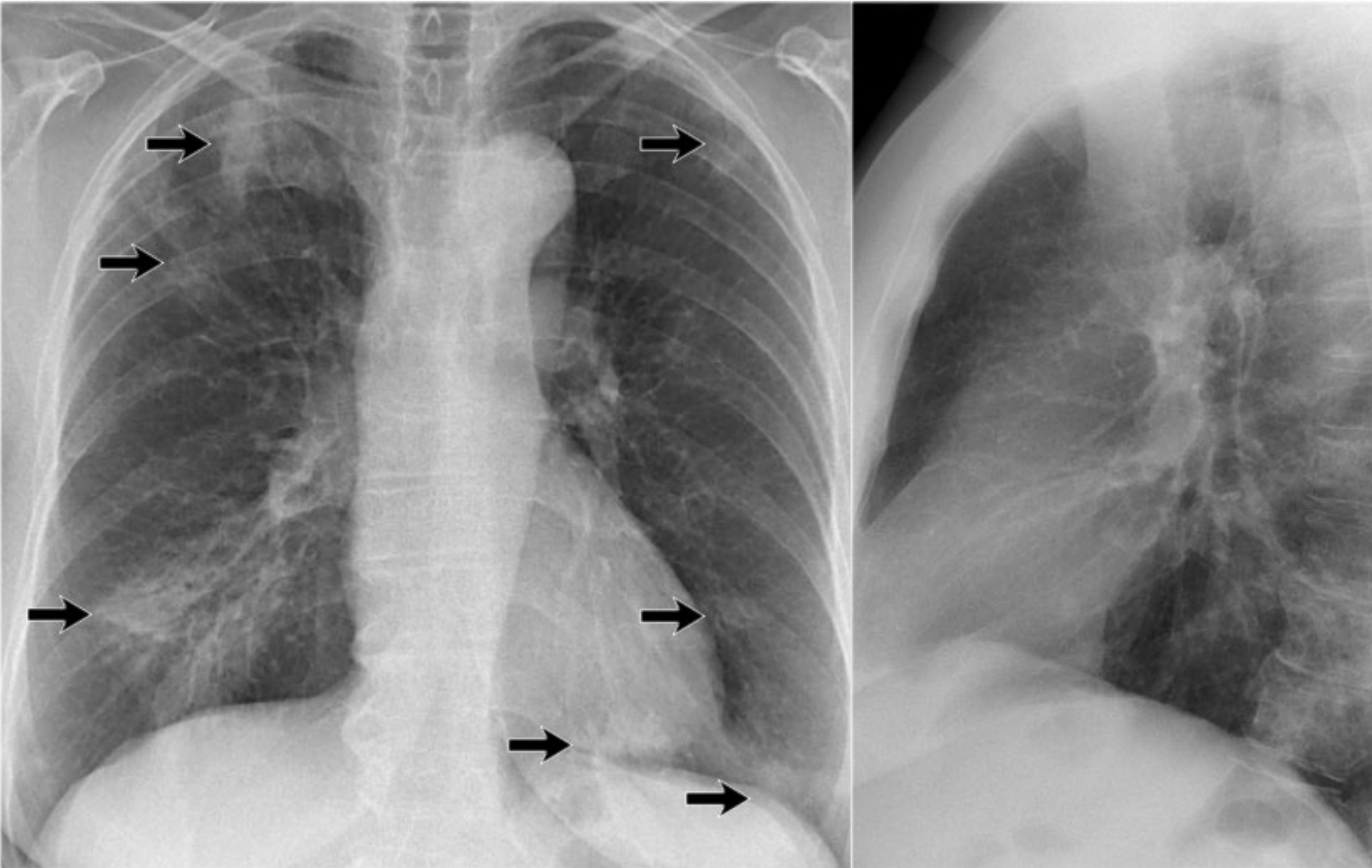
4. RX



- **Proyeccion PA**
- Se encuentran las estructuras:
- Traquea (**Densidad de Aire**)
- Columna
- Costillas (7 veraderas y 3 flotantes)
- Corazon (**Densidad de Aire**)
- Pulmones (**Densidad con luz radiolucido**)
- Claviculas
- Burbuja Gastrica (**Densidad de Aire**)
- Diafragma (**Densidad de agua**)
- Higado (**Densidad de agua**)

Posible diagnóstico de caverna por tuberculosis, reacción granulomatosa (Espacio claro con zonas vecinas opacas sugieren la presencia de caverna, el anillo peri-cavitario limita cavidad del parenquim pulmonar, puede haber líquido escaso dentro de la caverna.

5. RX



- **Proyección** PA y AP
- Las flechas marcan zonas de consolidación, pudiendo tratarse de una neumonía de focos múltiples, neumonía Lobar.
- Clavículas
- Columna vertebral
- Costillas
- Traquea (Con orillas de **densidad radiopaco** y el interior con **densidad radiolucido**)
- Articulacion esterno clavicular
- Manubrio del esternon
- Corazon (**Densidad de Agua**)
- Diafragma (**Densidad de Agua**)
- Burbuja Gastrica
- Hilios
- Pulmones (**Densidad radiolucido**)
- Hígado.