



**Nombre del alumno:** Sergio Rodrigo Flores Diaz

**Nombre del maestro:** Dra.

**Tema:** Glosario

**Materia:** Semiologia

**Grado:**

4to Semestre

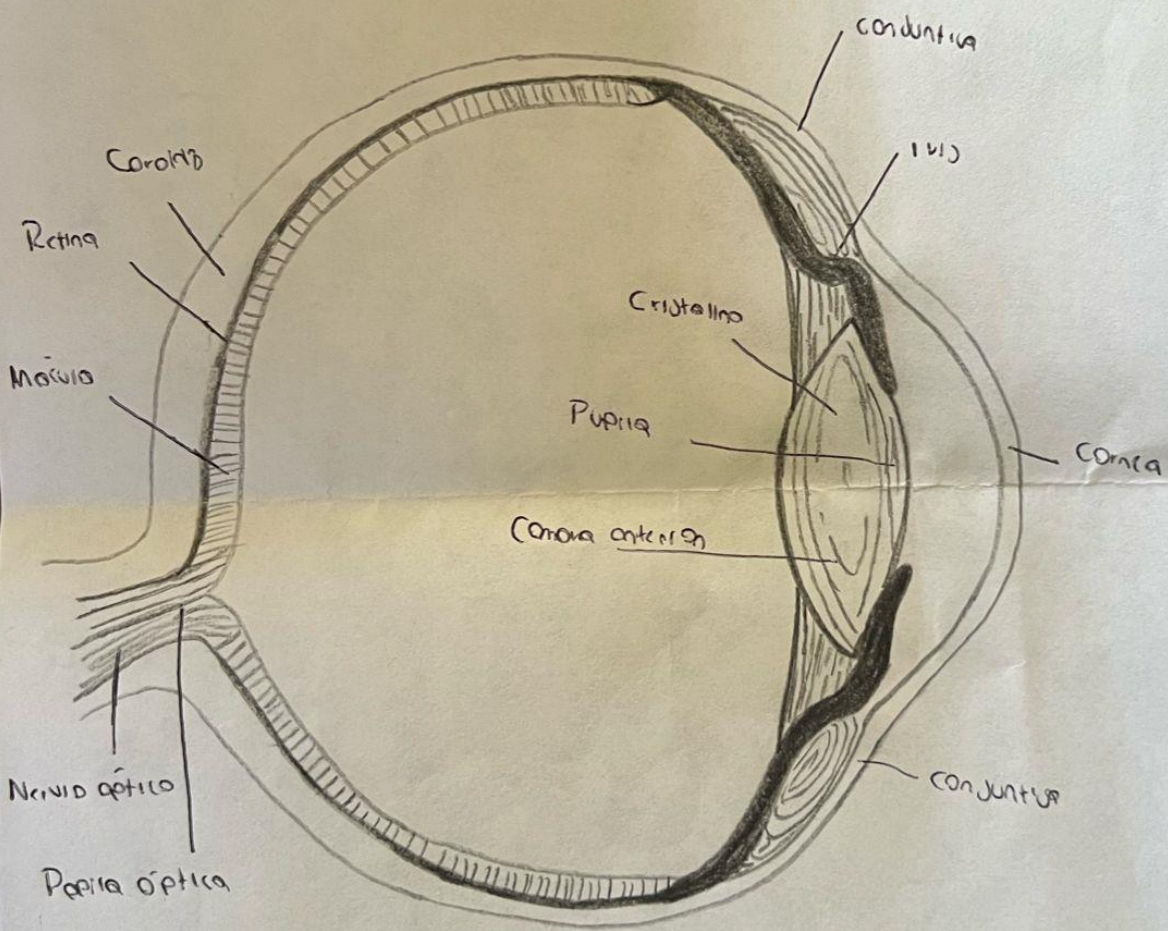

**Grupo:**

“D”

1er Parcial

Comitán de Domínguez, Chiapas, 24 de mayo del 2024.

Anatomía do Ojo





Compos Pulmonares

Normal:

Regular y deahogado a 12 a 20 rpm

Taquipnea: 20 rpm

Bradipnea: <12 rpm

Hiperventilación: Respiración rápida y Profunda >20 rpm

Apneus:


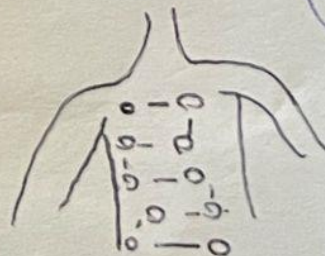
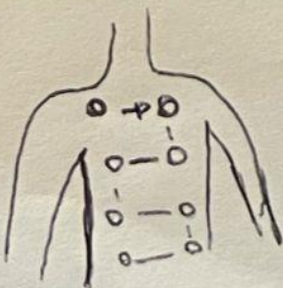
Neurológico, Patrones alterados de respira  
ción; profundos separados por períodos  
breves de apnea

Cheyne - Stokes: Neurológico, Patrones alterados

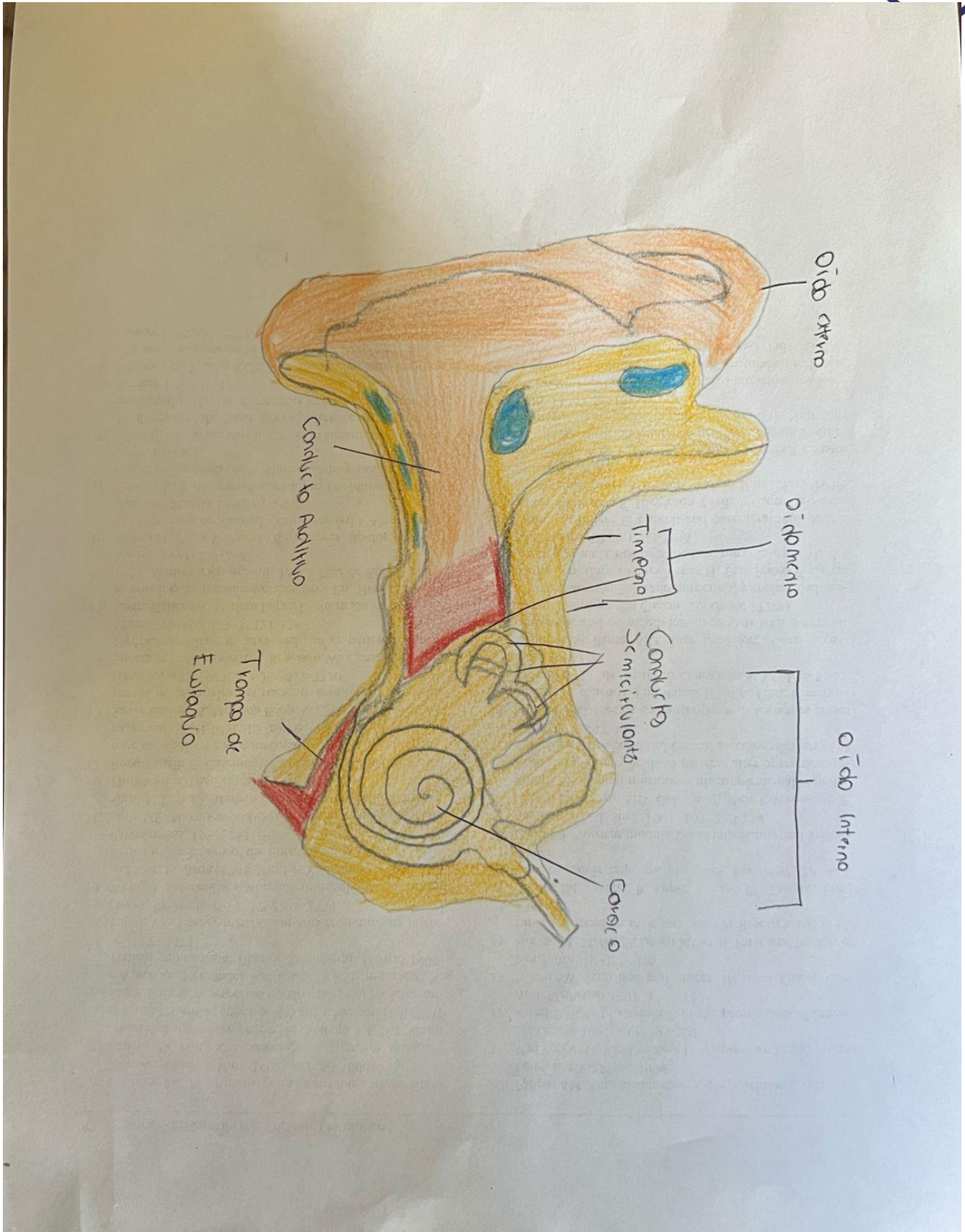
Kussmaul

Rápido, profundo y con esfuerzo; Comienza DKA

Atrapamiento aéreo: Dificultad durante la espiración;  
enfisema







**UDS**  
Mi Universidad





## Focos Cardíacos

T. Aortico: 2do espacio intercostal derecho, línea para esternal

→ Exultans y corta diseminada

P. Pulmonar: 2do espacio intercostal, línea para esternal 129.

→ Ruido de la válvula pulmonar

F. Triangular: 4to espacio intercostal 129. línea para esternal

F. Mitral: 5to espacio intercostal 129. línea para esternal

Aortico accesorio 3er espacio intercostal izquierda esternal