



**UNIVERSIDAD DEL SURESTE  
FACULTAD DE MEDICINA HUMANA.  
CAMPUS COMITAN DE DOMINGUEZ.**

**Nombre del Alumno:**

Corazón de Jesús Ugarte Venegas.

**Asignatura:**

Propedéutica, Semiología y Examen Físico.

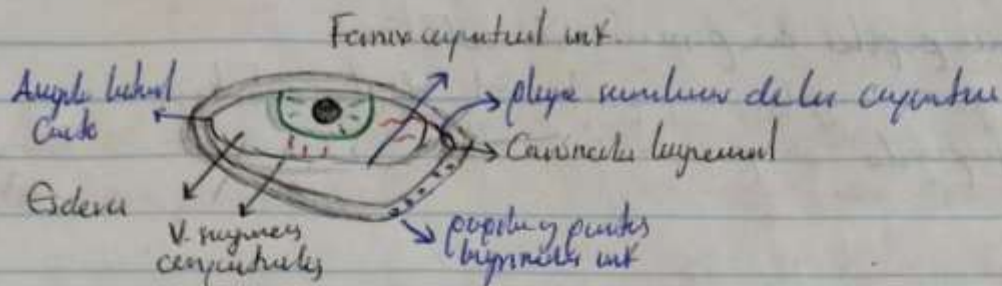
**Evidencia/Actividad:**

A cerca de Ojo, Oído y Tórax.

**Semestre:**

Cuarto Semestre, Unidad 3, Grupo "D".

**Ojo:** órgano de la visión formado por bulbo ocular y M. Optico.  
 Reciben información suministrada a la corteza y bulbo ocular; incluye  
 párpados sup e inf y aparato lagrimal.



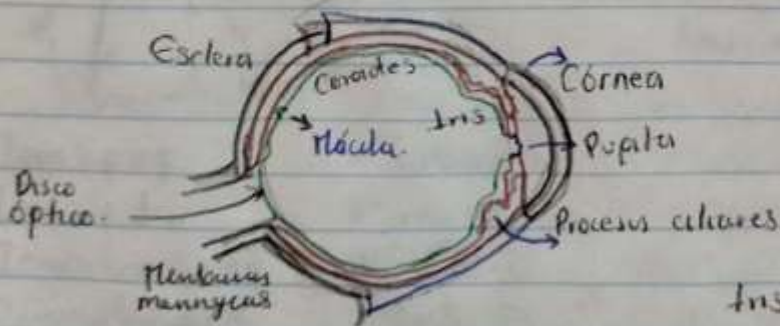
**Bulbo ocular** cont. aparato óptico del su visual. Ocupa mayor parte de la  
 cavidad ant de la órbita, suspendida por 6 músculos extrínsecos y un  
 aparato suspensor lincal

**3 capas:**

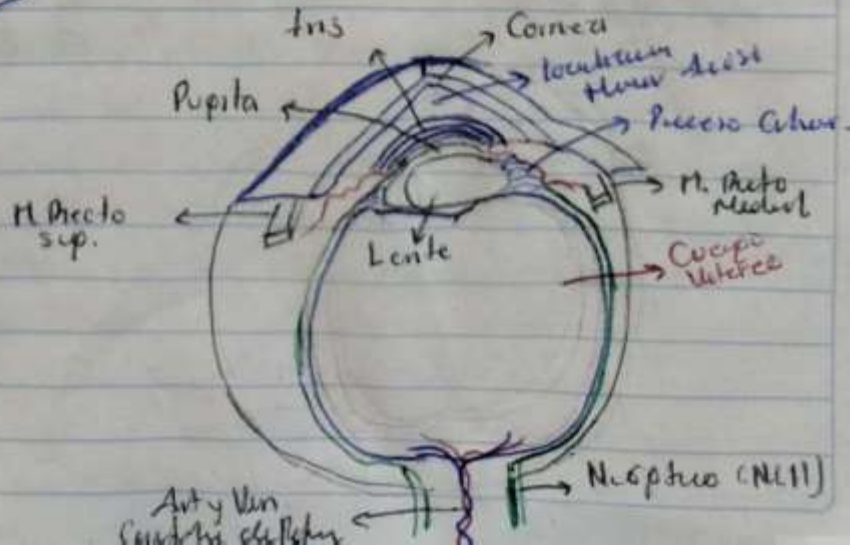
**Fibra (exterior)** Esclera y Córnea

**Ventosa (media)** Coroides, Cuerpo Ciliar e Iris.

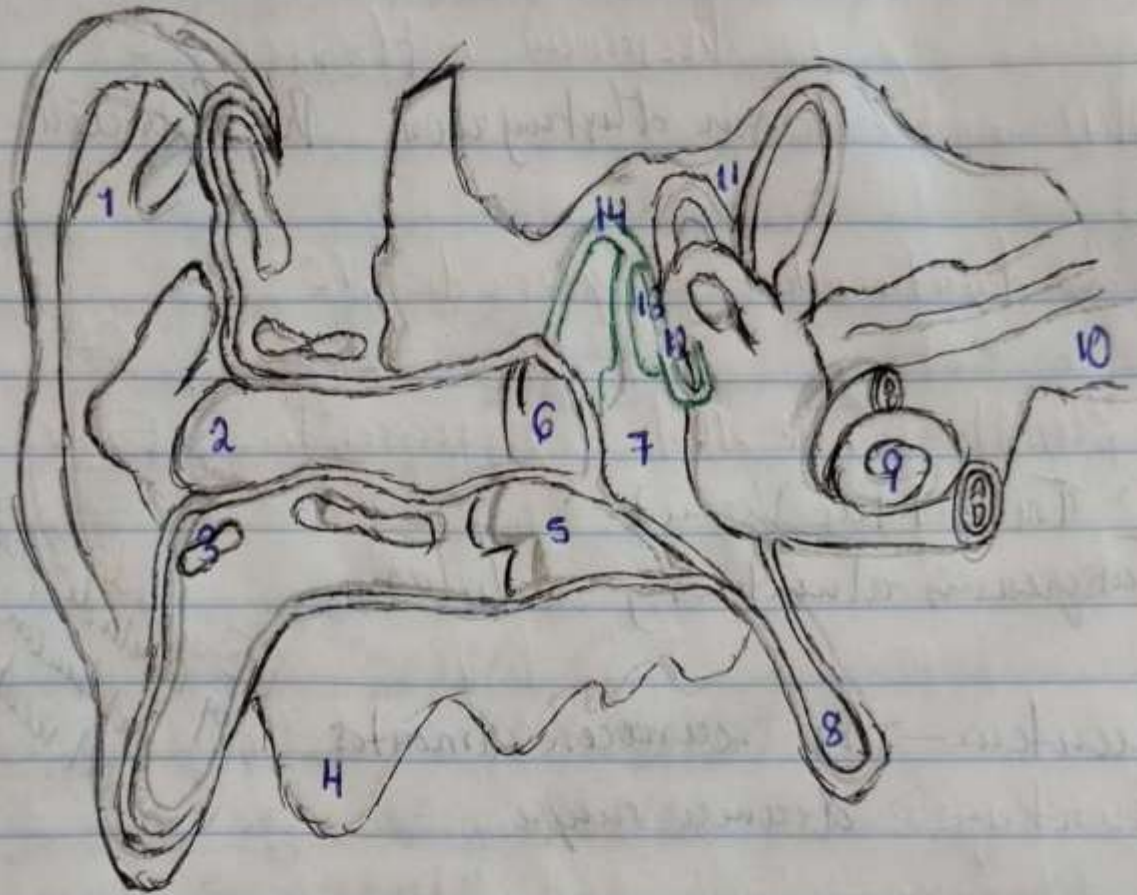
**Interna** Retina, que posee plexus óptico y vasos.



**Aducción** desviación medialmente  
**Abducción** desviación lateralmente.



# Oído



- |                         |                          |
|-------------------------|--------------------------|
| 1 Pabellón auricular    | 8 Trompa de Eustaquio    |
| 2 Conducto auditivo ext | 9 Cóclea                 |
| 3 Cartilago             | 10 Nervio vestibular     |
| 4 Mastoides             | 11 Conductos Semiculares |
| 5 Hueso                 | 12 Estribo               |
| 6 Tympano               | 13 Martillo              |
| 7 Cavidad Oído medio    | 14 Yunque                |





## Focos Cardiacos

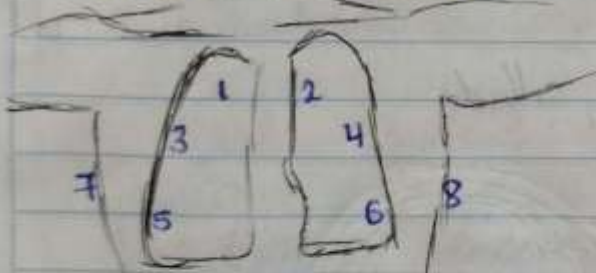**Aórtico** 2º espacio intercostal  
der, línea parasternal.

**Pulmonar** 2º espacio intercostal  
izq, línea parasternal.

**Aórtico Ascenso:**  
3º espacio intercostal izq,  
línea parasternal.

**Foco Tricuspide**  
4º espacio intercostal izq,  
línea parasternal.

## Focos Pulmonares



1 Zona sup izq

2 Zona sup der.

3 Zona intermedia izq

4 Zona intermedia der

5 Zona inf izq

6 Zona inf der

7 Axila izq

8 Axila der.

**Mitral**  
5º espacio intercostal izq,  
línea medio clavicular.

