

UUDS

INFOGRAFIAS

Sanchez Lopez Jesus Ivan

Procedimientos de exploracion

Parcial 3

Porpedeutica, Semiologia y Diagnostico

Fisico

Dra. Arely Alejandra Aguilar Velasco

EXPLORACION OFTALMOLOGICA

1.- PRUEBA DE VISIÓN

Medir la vision visual de cada ojo por separado

Vision lejana

Vision cercana

Vision periferica

2.- EXAMEN DE LAS CEJAS

Tamaño/extencion

Textura del pelo: No debe ser grueso

3.- EXAMINE LAS CEJAS

Buscar edema, hinchazón no relacionanda con la edad o tejido flacido bajo la orbita

4.- EXAMINE Y PALPE LOS PÁRPADOS

@sitioincreible

Proporcion del parpado

Capacidad de apertura y cierre completos

Borde del paprado

Pestañas presentes en ambos párpados

5.- PALPE EL OJO

Bede ser posible empujarlo suavemente hacia el interior de la orbita sin ocasionar molestias

6.- RETIRE HACIA ABAJO EL PÁRPADO INFERIOR, Y EXAMINE LA CONJUNTIVA Y LA ESCLEROTICA

La conjuntiva debe ser clara e inapreciable. Esclerotica blanca y visible por encima del iris solo cuando los ojos estan muy abiertos

7.- EXAMINAE LA REGION DE LA GLANDULA LAGRIMAL

Puntos lagrimale: si la cara temporal del parpado superior arece llena, vuelva hacia fuera el perpado y se observe la glandula

8.- COMPRUEBE LA SENSIBILIDAD CORNEAL

9.- EXAMINE LA ZONA EXTERNA DE LOS OJOS

Transparencia cornela

iris; color similar en ambos ojos

Respuesta pupilar a la luz

Acomodacion pupilar

EXPLORACION OTICA

EXPLORACION DE LA AUDICION

Prueba del susurro
Test de Calfrast
Prueba de Rinne
Prueba de Weber
Prueba de Schwabach
Prueba de Bing
Prueba de Bonnier

EXPLORACION DE ESTRUCTURAS EXTERNAS

Inspeccion: Forma,
tamaño, coloracion
Inflamacion, otorrea,
fosetas, apendices
Palpacion: Presion sobre
apofisis mastoide
Signo del trago
Signo de tiron

OTOSCOPIA

Inspeccion del conducto
auditivo externo
Inspeccion del timpano
Maniobra de Valsalva
Manibra de Toynbee

EQUILIBRIO

Prueba de Romberg

Prueba del
impulso cefalico Maniobra de Dix-Hallpike

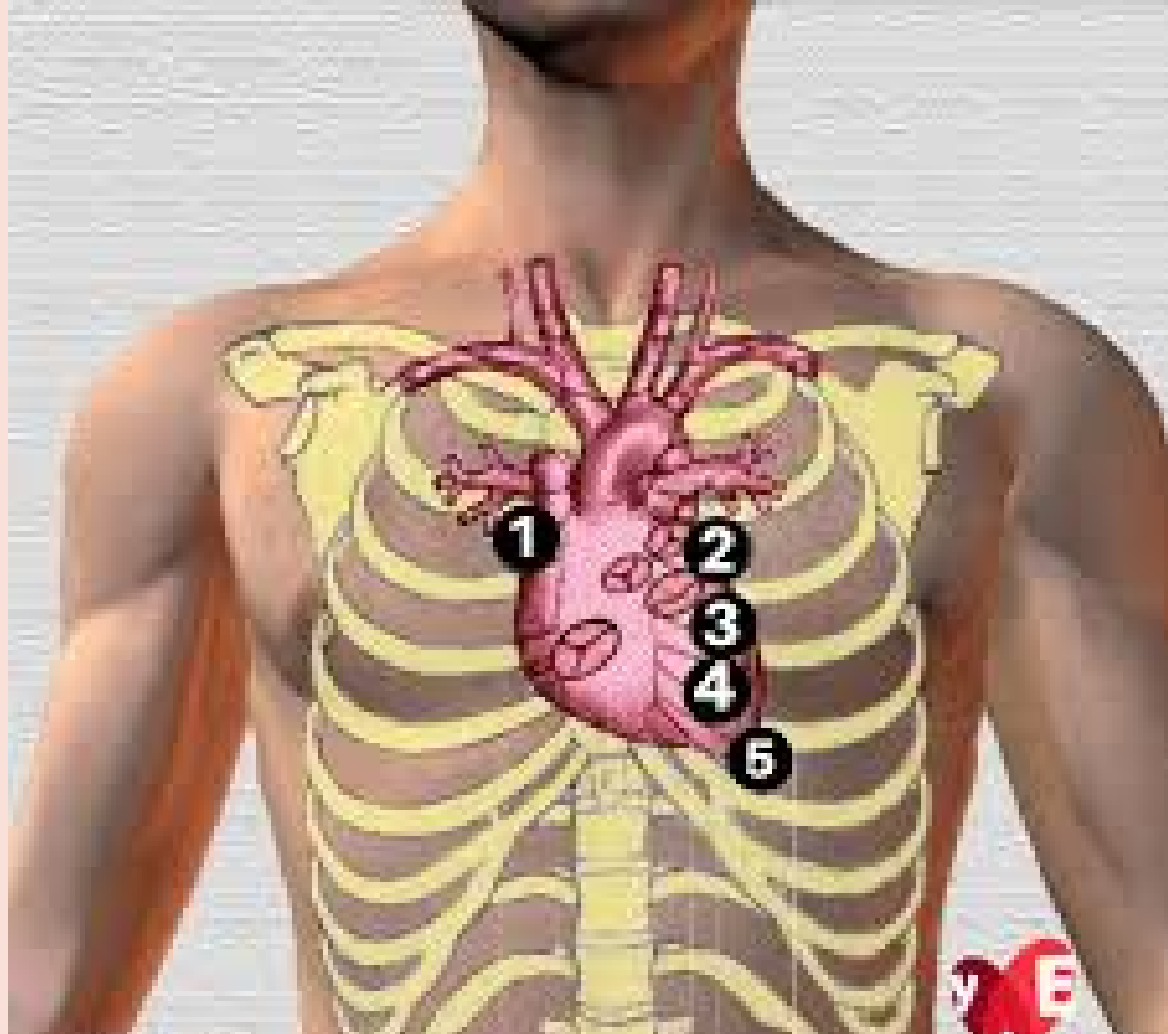
EXPLORACION DE LOS FOCOS CARDIACOS

1.- FOCO AORTICO

2º Espacio intercostal, línea paraesternal derecha

2.- FOCO PULMONAR

2º Espacio intercostal, línea media paraesternal izquierda



3.- FOCO AORTICO ACCESORIO

3º Espacio intercostal, línea paraesternal izquierda

4.- FOCO TRICUSPIDE

Apendice xifoides

5.- FOCO MITRAL

5º Espacio intercostal, línea media medioclavicular izquierda