

Notas de fiebre, dolor, edema, hemorragia.

Nombre del alumno:

Katia Marlen Espinosa Sánchez.

Nombre del profesor:

Dra. Rosvani Margine Morales Irecta.

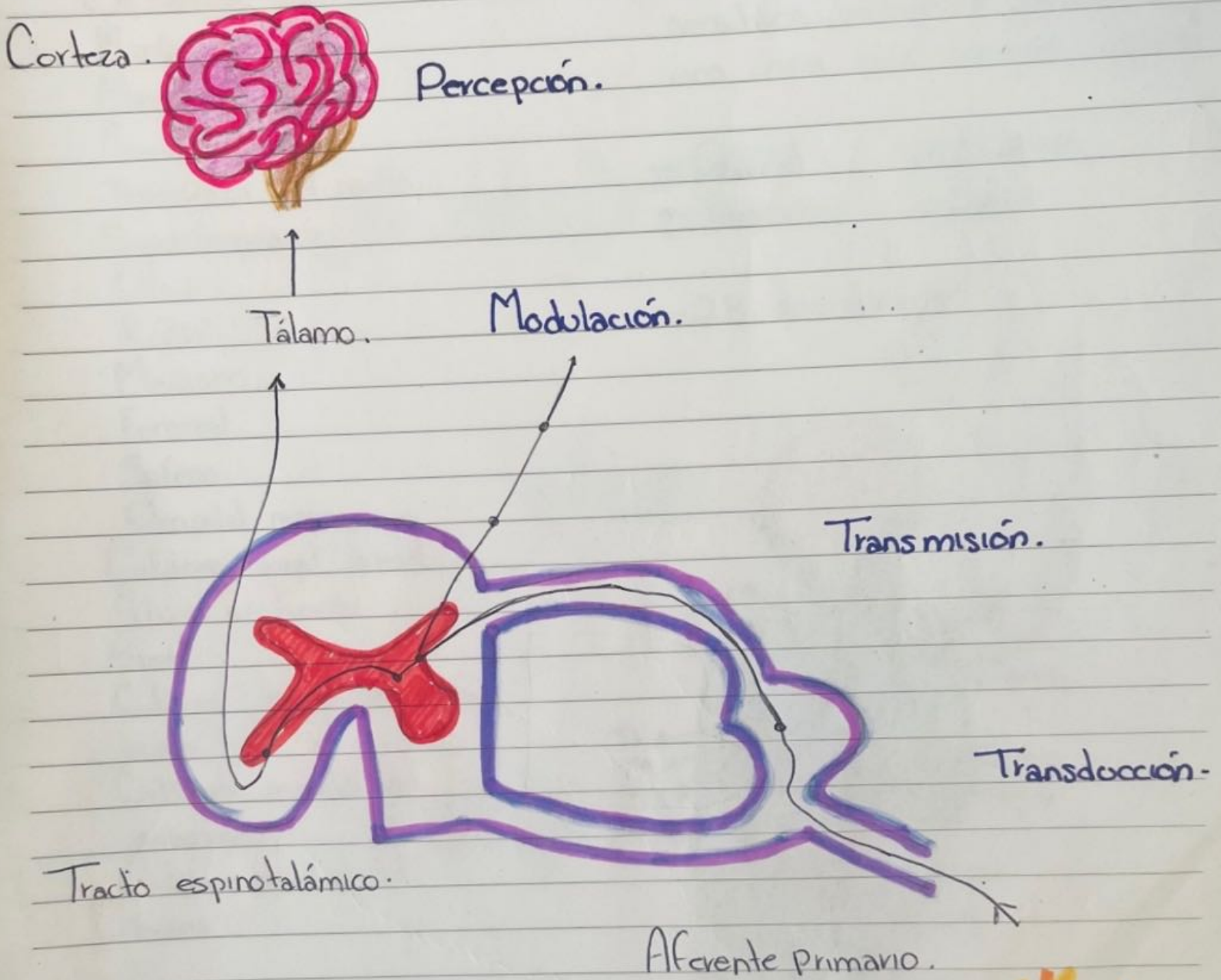
Parcial: 2do. Parcial.

Semestre: 4to. Semestre. 4to. D

Nombre de la Materia:

Propedeutica, semiología y diagnóstico físico.

VÍAS DEL DOLOR.



Estímulo nocivo.

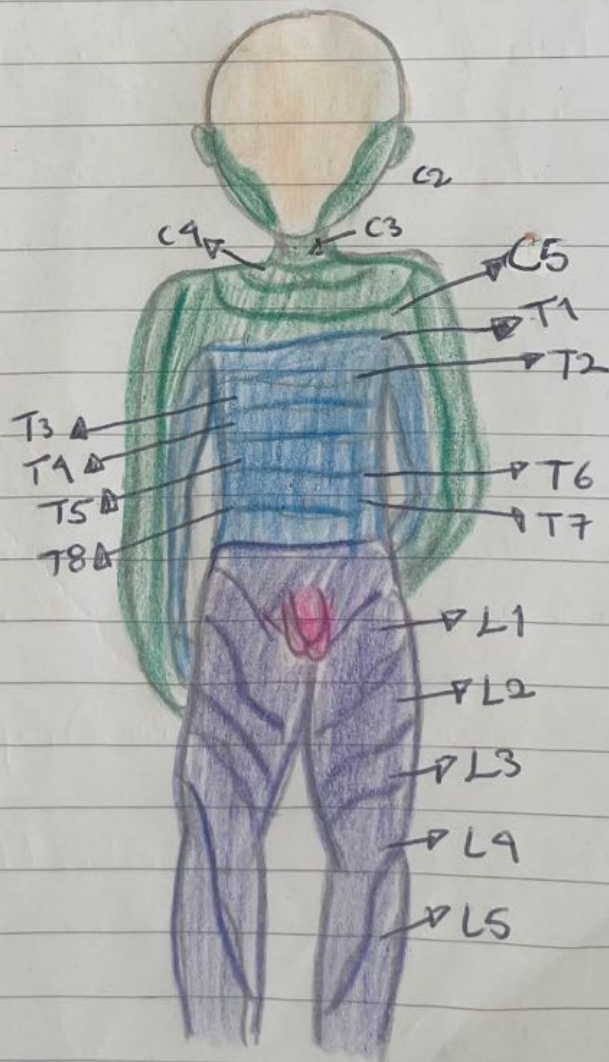
Dermatomas.

- Oftálmico.
- Maxilar.
- Mandibular.
- Auricular mayor.
- Transverso del cuello.
- Supraclaviculares.
- Ulnar.
- Radial.
- Mediano.
- Femoral.
- Safeno.
- Occipital menor.
- Cutáneo sural lateral.
- Fibular profundo.
- Sural.
- Cutáneo lateral del antebrazo.
- Cutáneo medial del antebrazo.
- Cutáneo medial del brazo.

o Área de piel cuyo nervios sensitivos provienen, todos, de una única raíz nerviosa espinal.

- Cervical.
- Torácico.
- Lumbar.
- Sacro.

- 28 dermatomas.



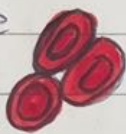Agrega imagen

HEMORRAGIA.

- Liberación de sangre de un vaso sanguíneo roto, ya sea dentro o fuera del cuerpo -

- Fisiología de la hemorragia -


Perdida de Sangre.



Vasoconstricción cutánea, muscular y visceral.




Aumento de la Frecuencia Cardíaca.



Mantenimiento del flujo sanguíneo.



Presión arterial convergente.



Choque hipovolémico.




Muerte.




HEMORRAGIA.

— Clasificación —




o Capilar → Sangrado lento por vasos sanguíneos superficiales, sangre color rojo.

o Venosa → Sangrado constante y uniforme, sangre rojo oscuro.




o Arterial → Sangrado intermitente en sincronía con latidos del corazón, sangre rojo brillante.

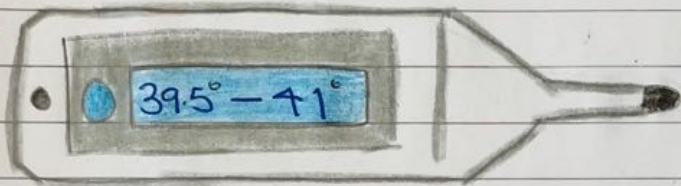


o Mixta → Hemorragia con 2 o más características similares a las anteriores.

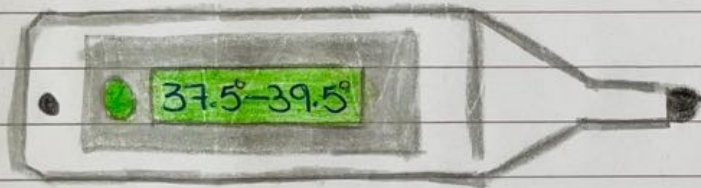
FIEBRE.



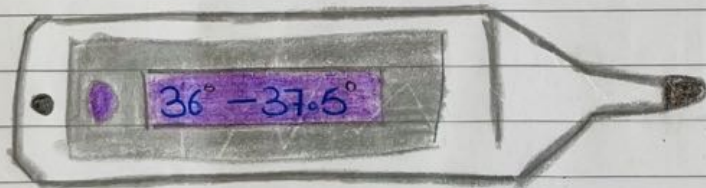
Hipertermia.




Fiebre alta.




Fiebre.



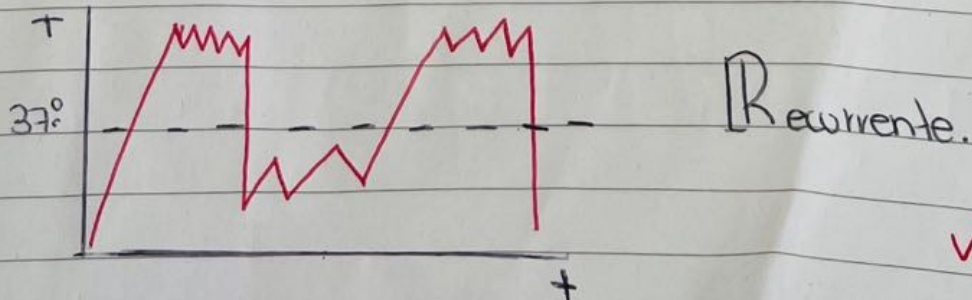
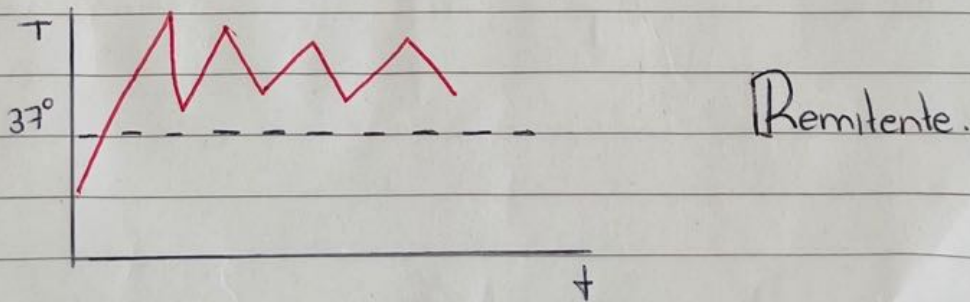
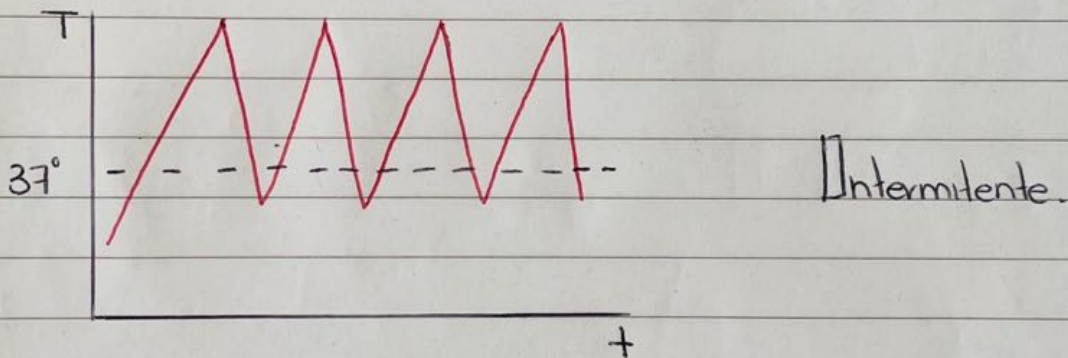
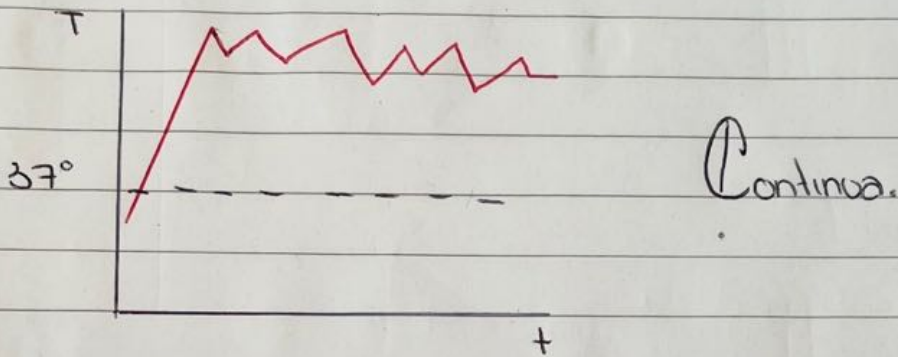
Normal.



Hipotermia.



TIPOS DE FIEBRE.



Bochornos.

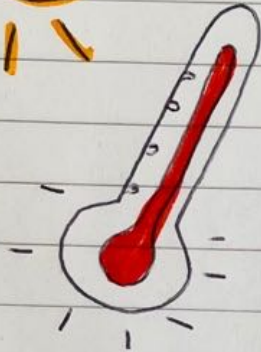

- Sensación repentina e intensa de calor en la parte superior del cuerpo. -

Sudoración Profusa.



Enrojecimiento.



Clasificación:

Templado.

- Leves.
- Bochornos y Sudoración nocturna.

Moderado.

- Interfiere un poco en la activación.
- Sudoración.
- Enrojecimiento.


Severo.

- Molestos.
- Mayor duración.
- Sudoración profusa.

Edema.

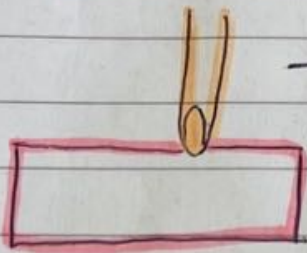
- Inflamación de tejidos blandos secundario a la acumulación, de líquido intersticial.

- Pies.
- Piernas.



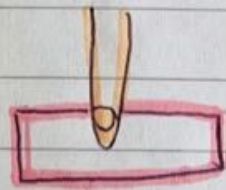
Clasificación:

Grado 1.



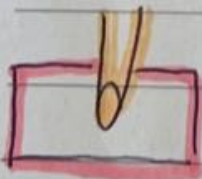
- Leve depresión.
- Sin distorsión del contorno.

Grado 2.



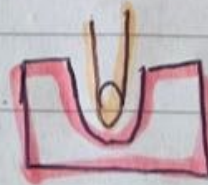
- Depresión de hasta 4 mm.

Grado 3.



- Depresión de hasta 6 mm.

Grado 4.



- Depresión de hasta 1 cm.

Bibliografía.

https://www-fisioterapia--online-com.cdn.ampproject.org/v/s/www.fisioterapia-online.com/glosario/dermatoma?amp=&gsa=1&js_v=a9&usqp=mq331AQIUAKwASCAAgM%3D#amp_tf=De%20%251%24s&aoh=17140250301028&referrer=https%3A%2F%2Fwww.google.com&share=https%3A%2F%2Fwww.fisioterapia-online.com%2Fglosario%2Fdermatoma
<https://www.cun.es/diccionario-medico/terminos/sofoco>