

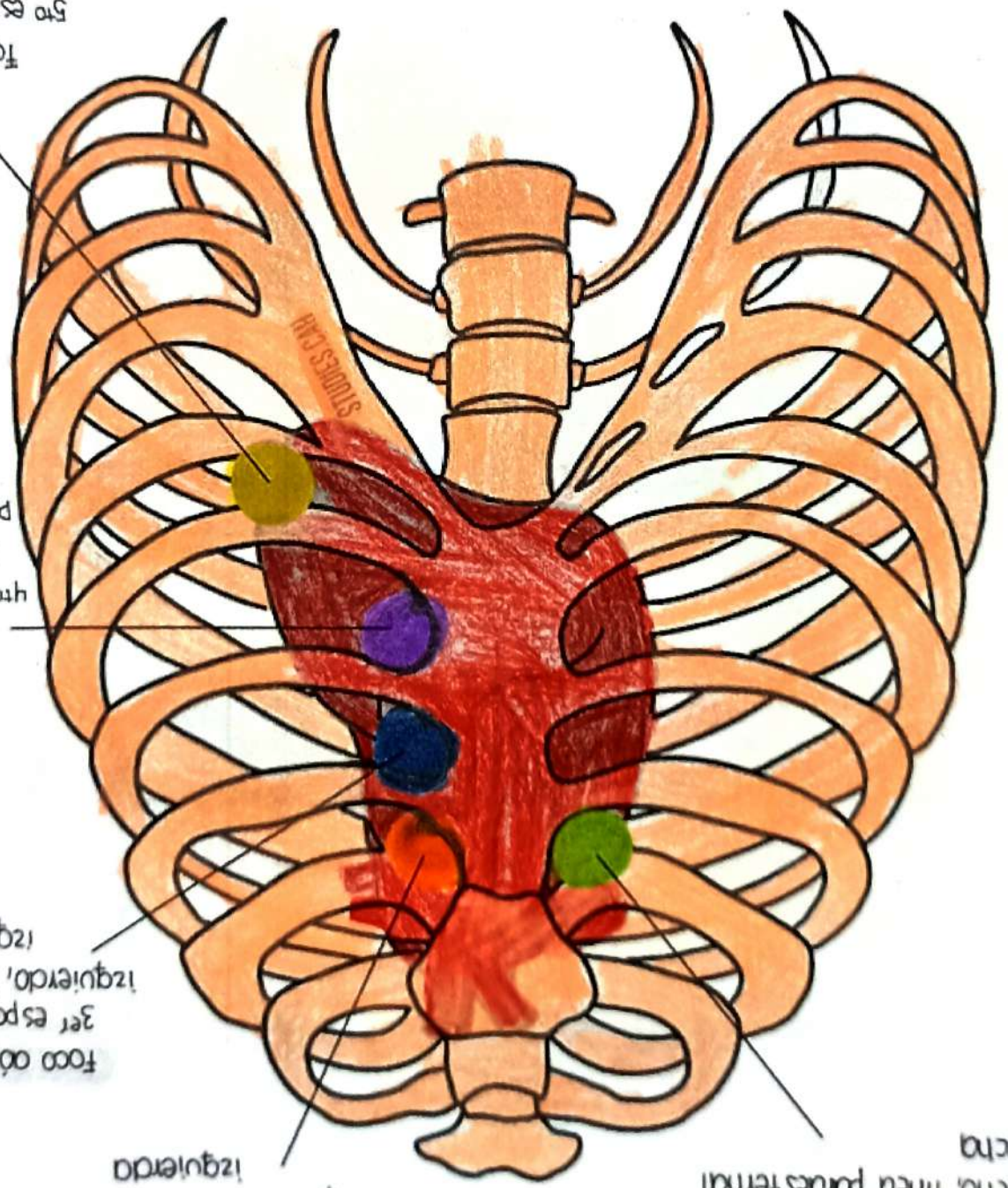
medioclavicular izquierda  
5to espacio intercostal  
Foco mitral

parasternal izquierda  
izquierdo, línea  
4to espacio intercostal  
Foco tricúspide

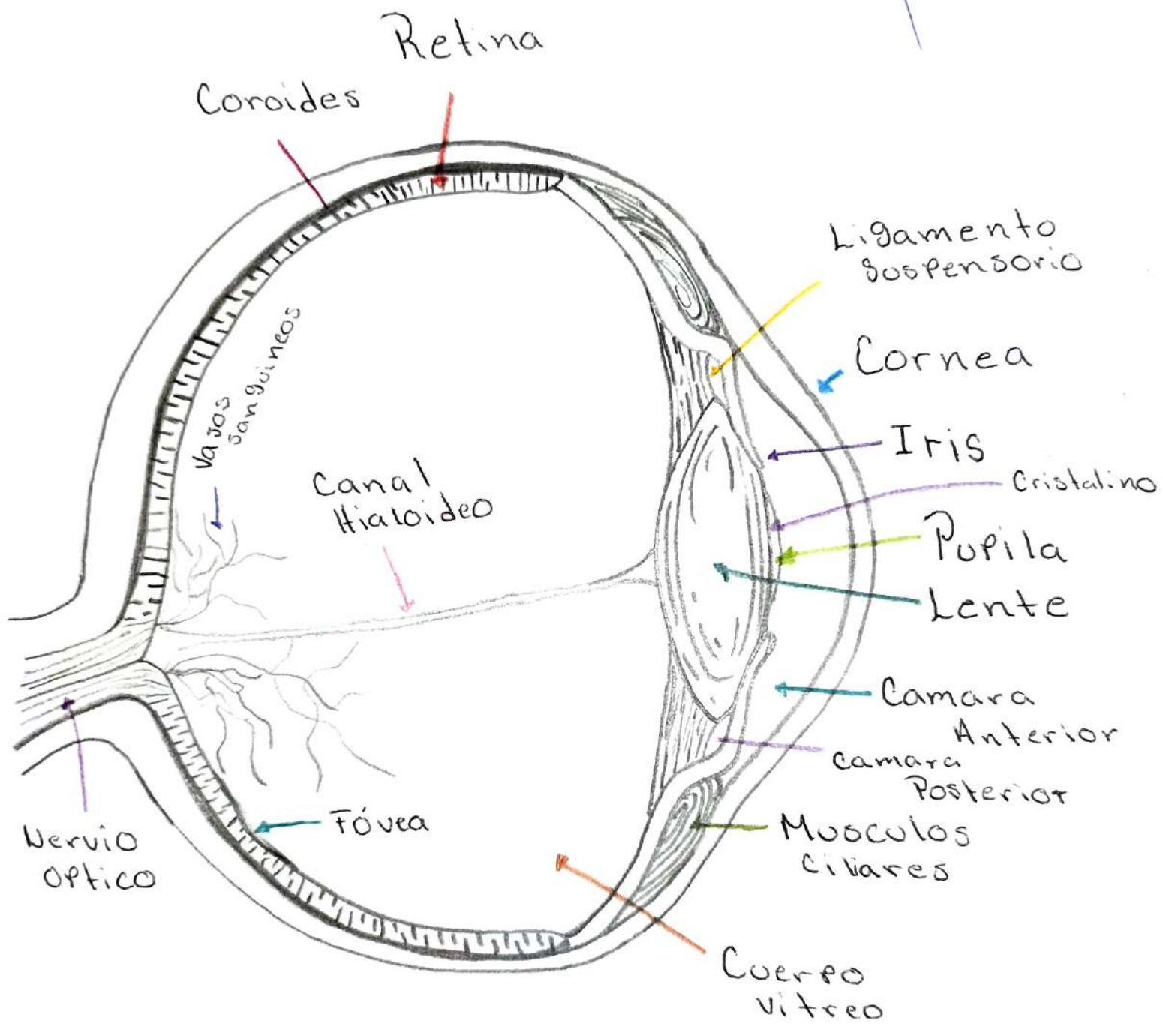
Foco aórtico accesorio  
3er espacio intercostal  
izquierdo, línea parasternal  
izquierda

Foco pulmonar  
2do espacio intercostal  
izquierdo, línea parasternal  
izquierda

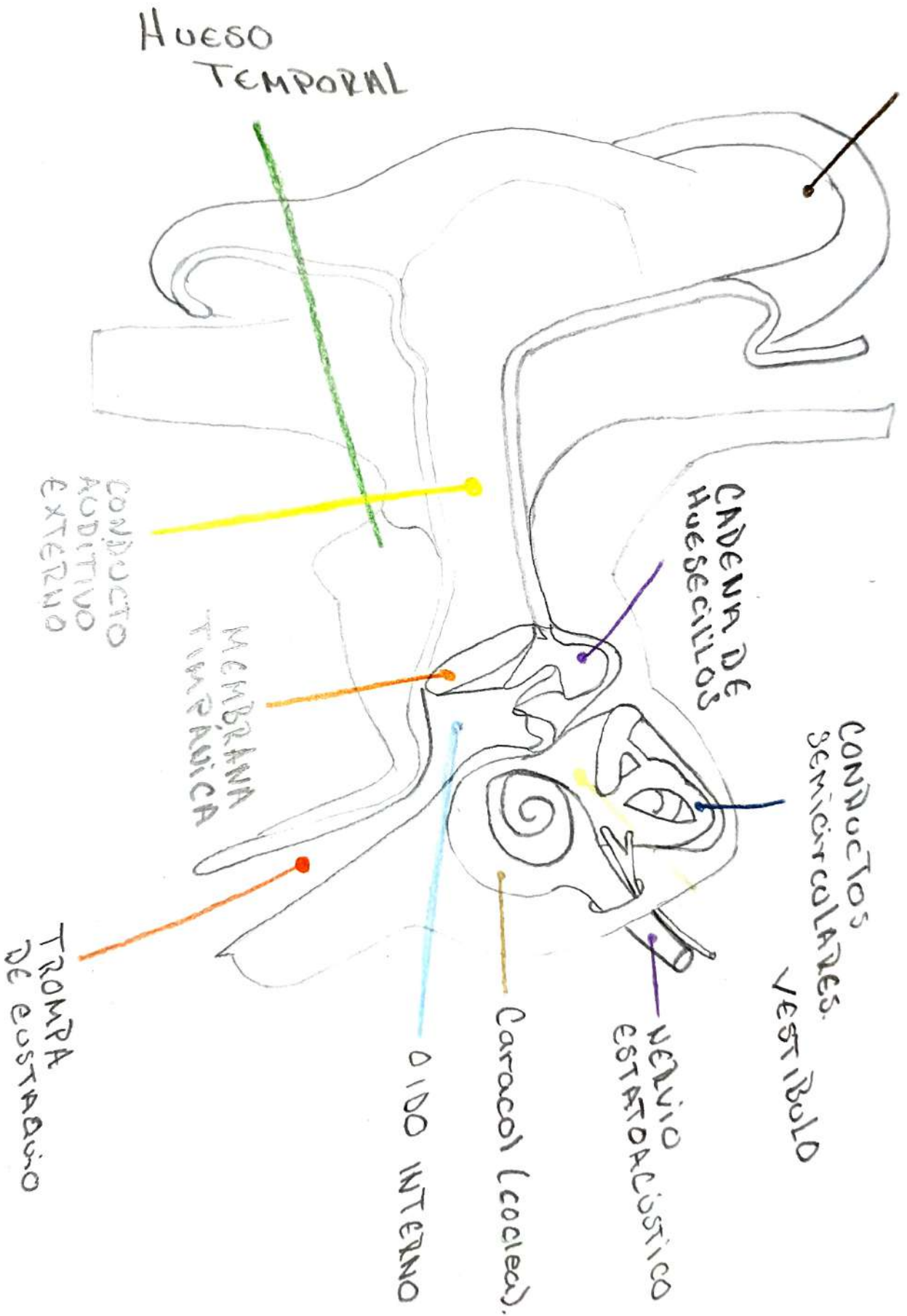
Foco aórtico  
2do espacio intercostal  
derecho, línea parasternal  
derecha



*[Handwritten signature]*



PABELLÓN  
AURICULAR



HUESO  
TEMPORAL

CADENA DE  
HUESECILLOS

CONDUCTOS  
SEMICIRCULARES  
VESTIBULO

NERVIO  
ESTADOCISTICO

Cárcacol (colear)

OÍDO INTERNO

MEMBRANA  
TIMPÁNICA

CONDUCTO  
AUDITIVO  
EXTERNO

TROMPA  
DE EUSTACIO