



UNIVERSIDAD DEL SURESTE.
CAMPUS COMITÁN DE DOMÍNGUEZ, CHIAPAS.
MEDICINA HUMANA.



NOMBRE DEL ALUMNO:

KAREN ITZEL RODRÍGUEZ LÓPEZ.

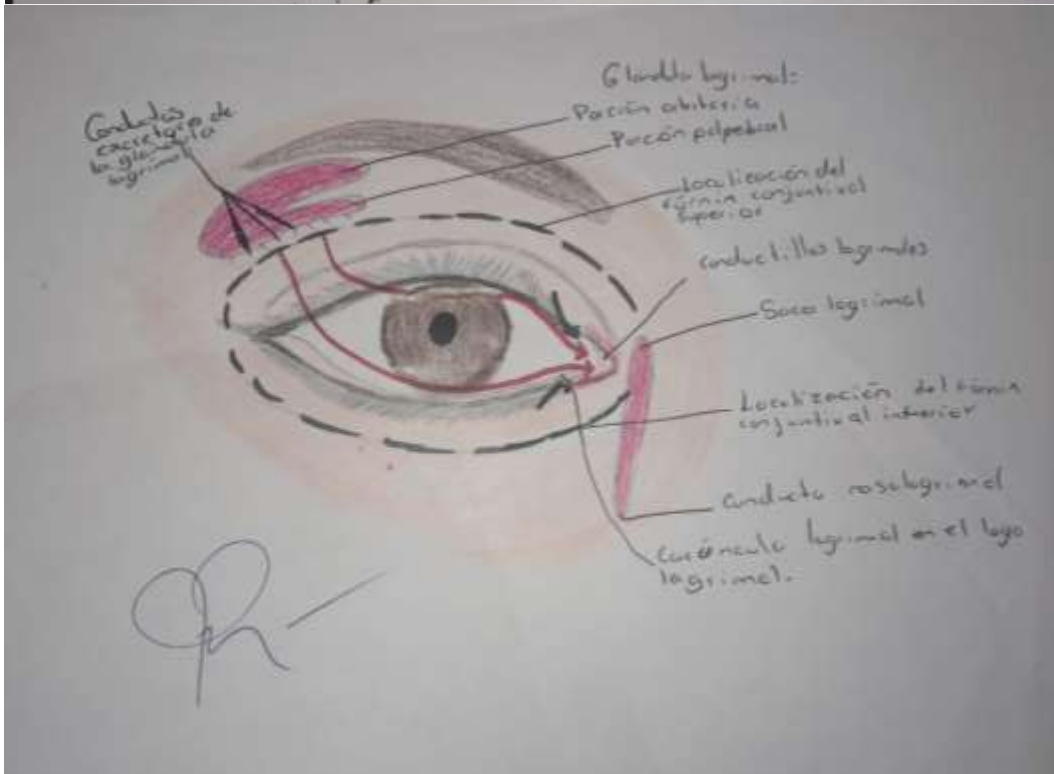
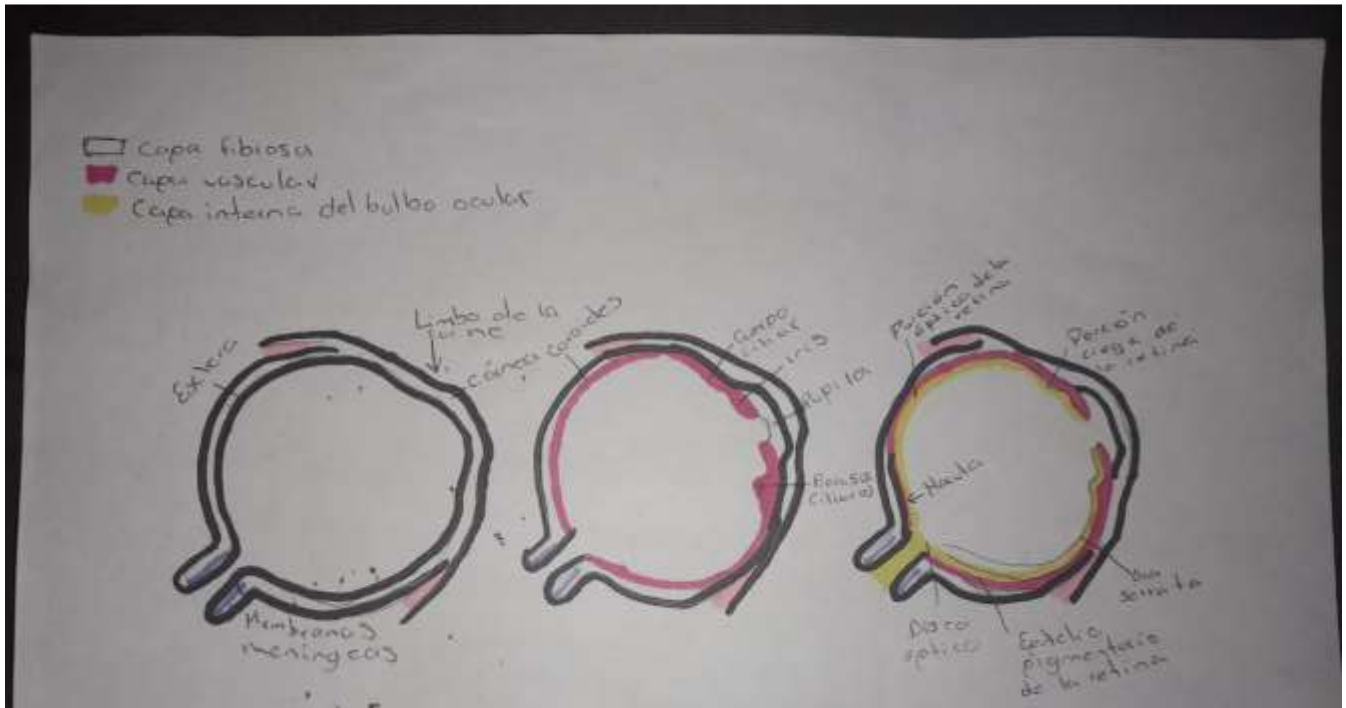
PARCIAL: 3° PARCIAL.

SEMESTRE: 4°. **GRUPO:** D

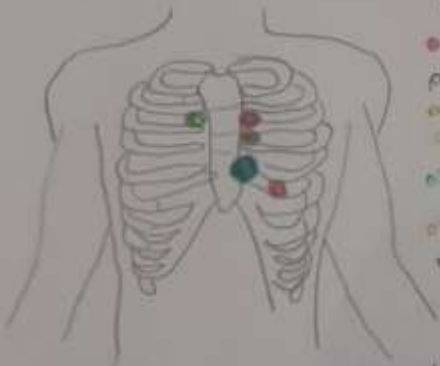
NOMBRE DE LA MATERIA:

PROPEDÉUTICA, SEMIOLOGÍA Y DIAGNÓSTICO FÍSICO.

OJO



Focos cardiacos



- Foco aórtico: 2º espacio intercostal, línea parasternal derecha
- Foco pulmonar: 2º espacio intercostal, línea parasternal izquierda
- Foco aórtico: 3º espacio intercostal, línea axilar: parasternal izquierda
- Foco tricuspidal: Apéndice xifoideo
- Foco mitral: 5º espacio intercostal, línea medioclavicular izquierda.

Bibliografía: Udoc2.com/apuntes/278931/focos-cardiacos.

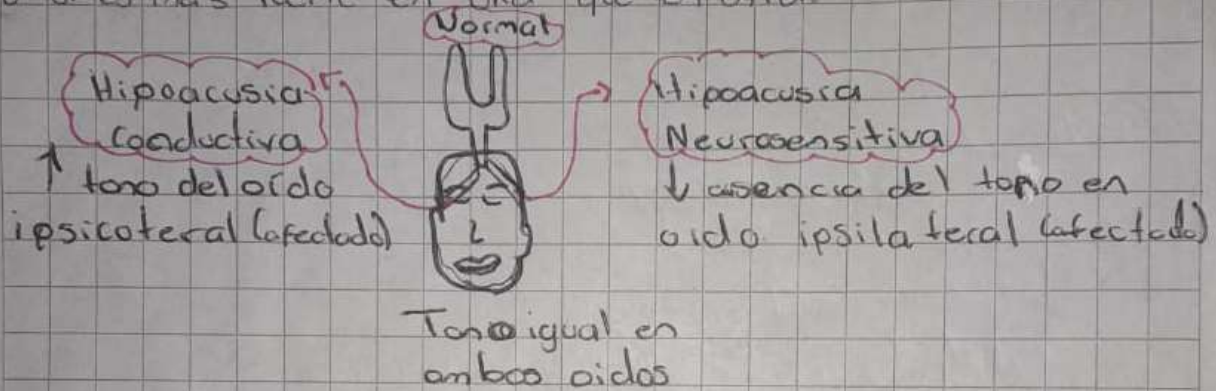
Prueba de Weber

Maniobras

→ Examinador

Golpea el diapasón y aplica en línea media del cráneo o dientes, estimula ambas cócleas.

Pregunta al px. Si oye el mismo sonido en ambos lados o si es más fuerte en una que en otra.



Valsalva

Esfuerzo para exhalar sin dejar que escape aire por la nariz o por la boca.