



Miguel Ángel Calvo Vazquez

Dr. Gerardo Cancino Gordillo

Diapositiva del Protocolo de FAST



Imagenología

4to Semestre

Grupo: "C"

Comitán de Domínguez Chiapas a 28 de junio de 2024.

PROTOCOLLO DE FAST

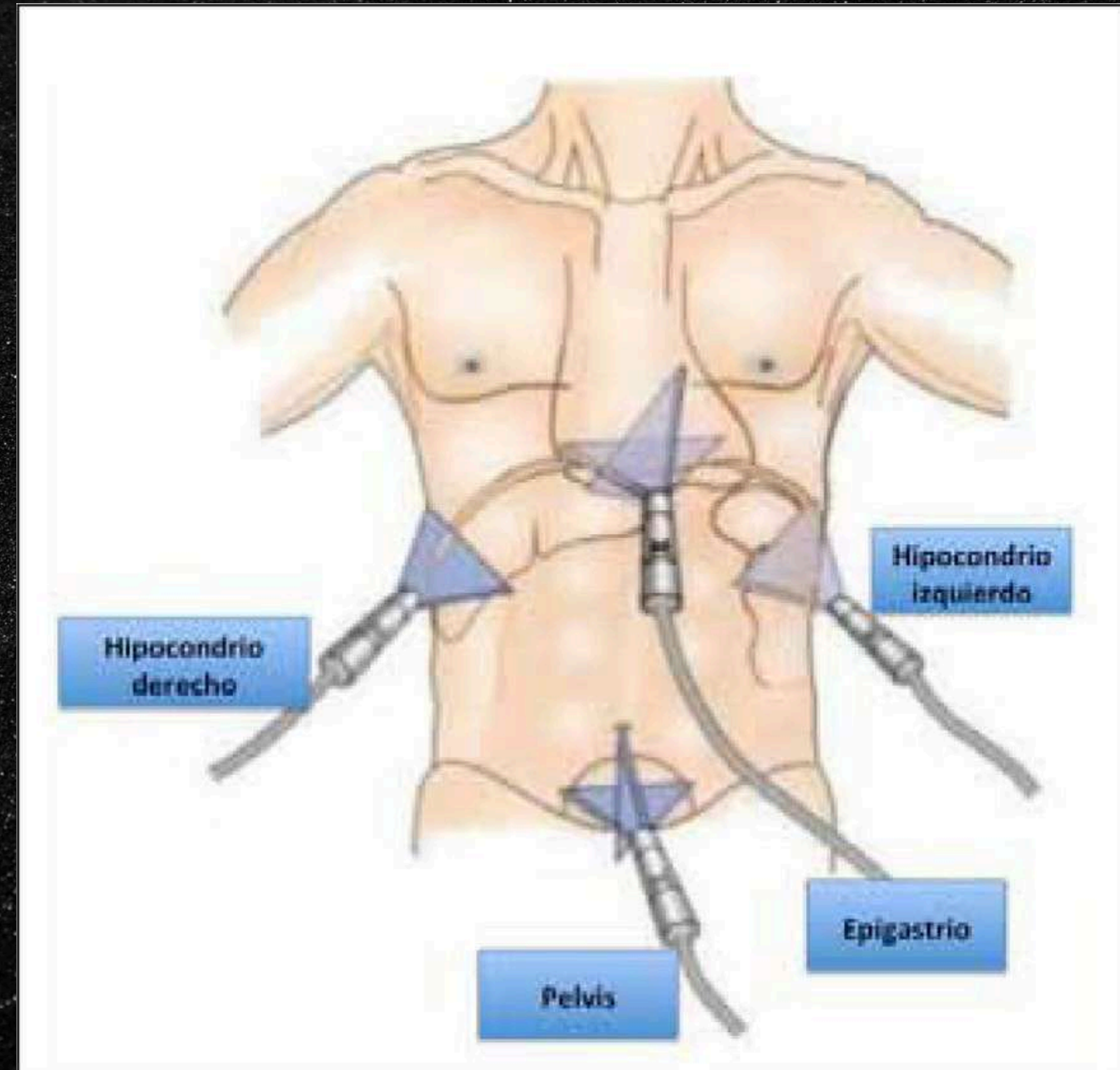
MIGUEL ANGEL CALVO VAZQUEZ

DEFINICION

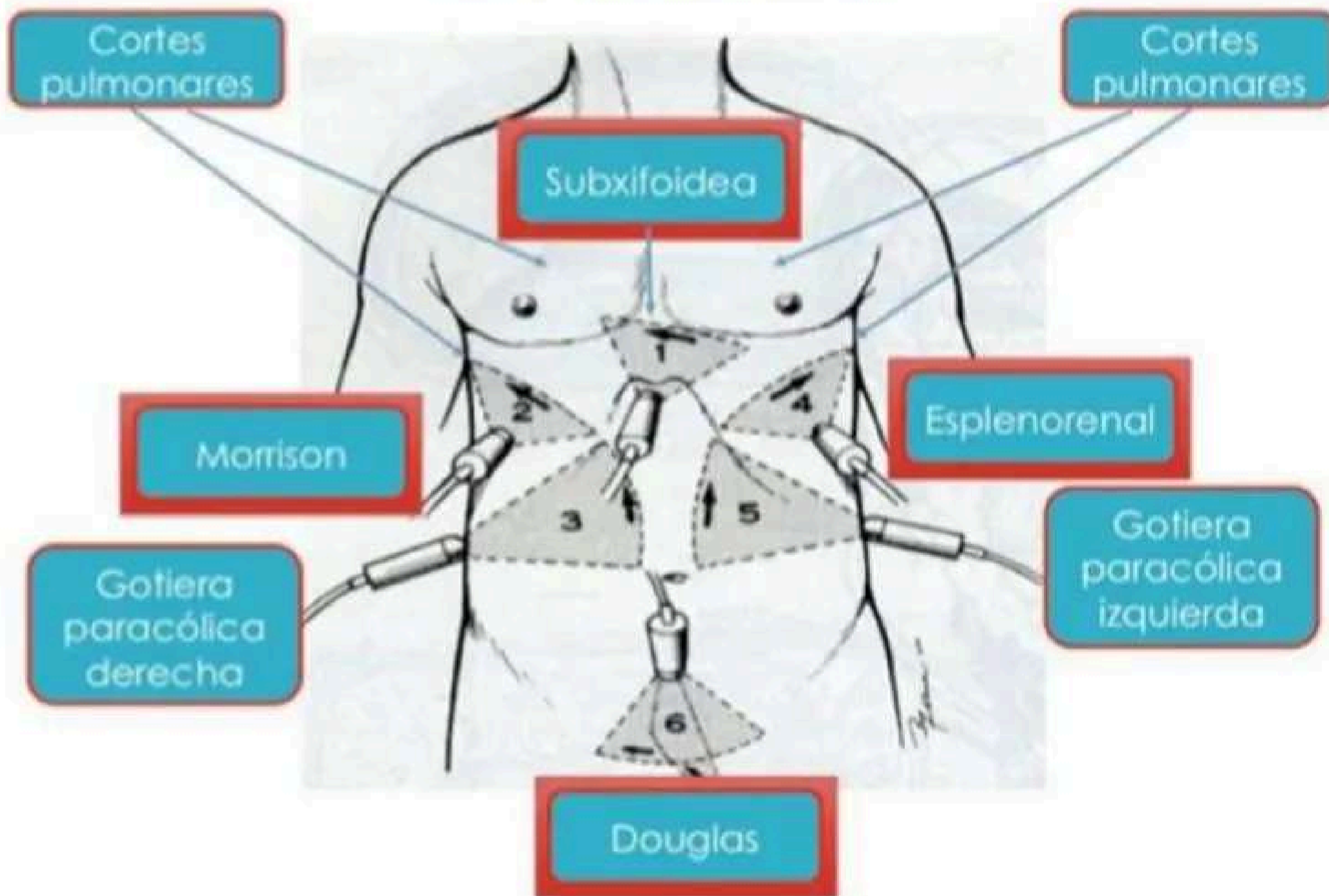
Es un diagnostico para detectar si tiene presencia de liquido abdominal, pleural y perricardio.

Etiología :

- Accidentes automovilístico
- Precipitaciones
- Aplastamientos
- Explosiones

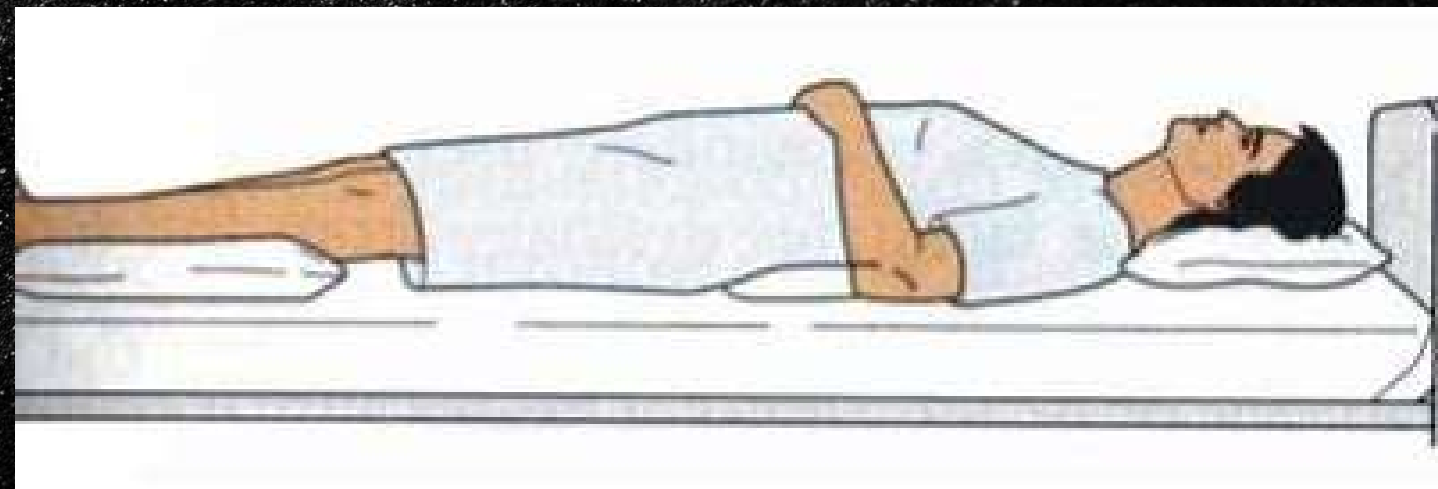


Cortes EFAST



POSICION AL MOMENTO DE TOMAR LA ECOGRAFIA

- 1.El paciente está en decúbito supino.
- 2.El operador se para al lado del paciente cerca del abdomen.
- 3.Si es posible, el paciente puede colocarse en posición de Trendelenburg a unos 5 grados para aumentar la sensibilidad para la detección del líquido peritoneal en el cuadrante superior derecho.



INDICACIONES

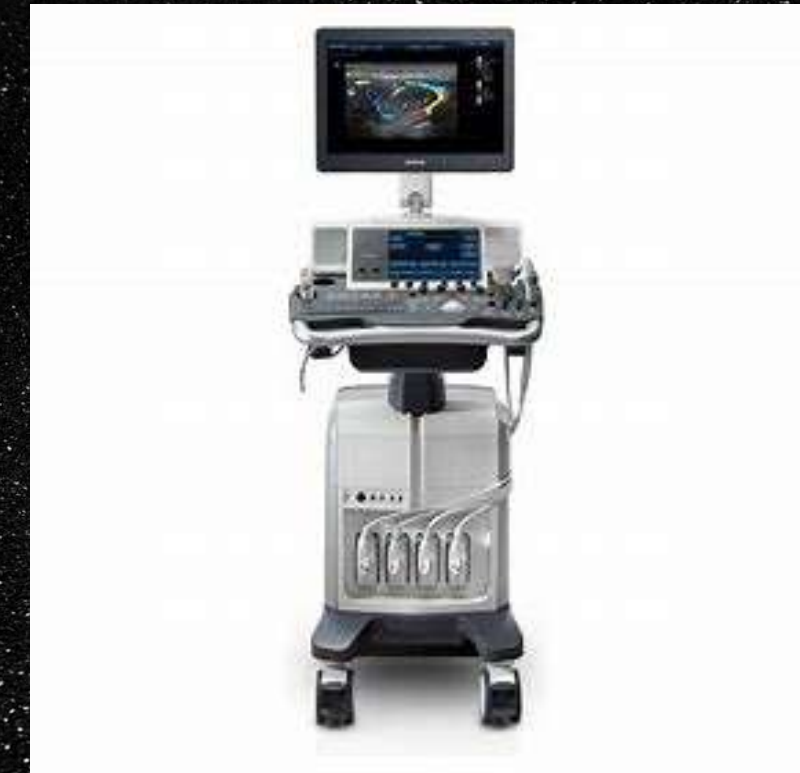- Evaluación de las lesiones, hipotensión o shock de etiología desconocida en un paciente con traumatismo para determinar la necesidad de intervenciones
- Evaluación de la hipotensión de causa desconocida o el shock en el paciente que no experimentó un traumatismo
- Para identificar la rotura de un embarazo ectópico

INDICACIONES ADICIONALES

- El examen E-FAST debe completarse en < 5 minutos.
- La cavidad pericárdica se evalúa primero, sobre todo después de un traumatismo penetrante, porque el líquido pericárdico que se acumula después del traumatismo puede poner en peligro la vida de inmediato e inutilizar el tratamiento de otras lesiones.
- El examen E-FAST maximiza la sensibilidad mediante imágenes en posiciones declive de la cavidad peritoneal, donde se acumula preferentemente el líquido. Este líquido se visualiza como áreas anecoicas (negras) que llenan los espacios potenciales. El examen también se centra en las interfases entre los órganos sólidos para maximizar la visibilidad del líquido.

EQUIPO


- Ecógrafo en la cabecera del paciente
- Transductor (sonda) de baja frecuencia (p. ej., 2 a 5 MHz), sea curvilíneo o en fase*
- Transductor lineal de alta frecuencia (p. ej., 5 a 10 MHz), para examinar la pleura
- Gel para ecografía (no estéril) o, a menudo, lubricante quirúrgico acuoso
- Guante, para cubrir la punta de la sonda (que proporciona protección de barrera)



PACIENTES POLITRAUMATIZADO




Lesiones en diversas áreas anatómicas por consecuencia de un traumatismo.



FAST es un diagnostico rápido que nos indica si es necesario una cirugía de urgencia.

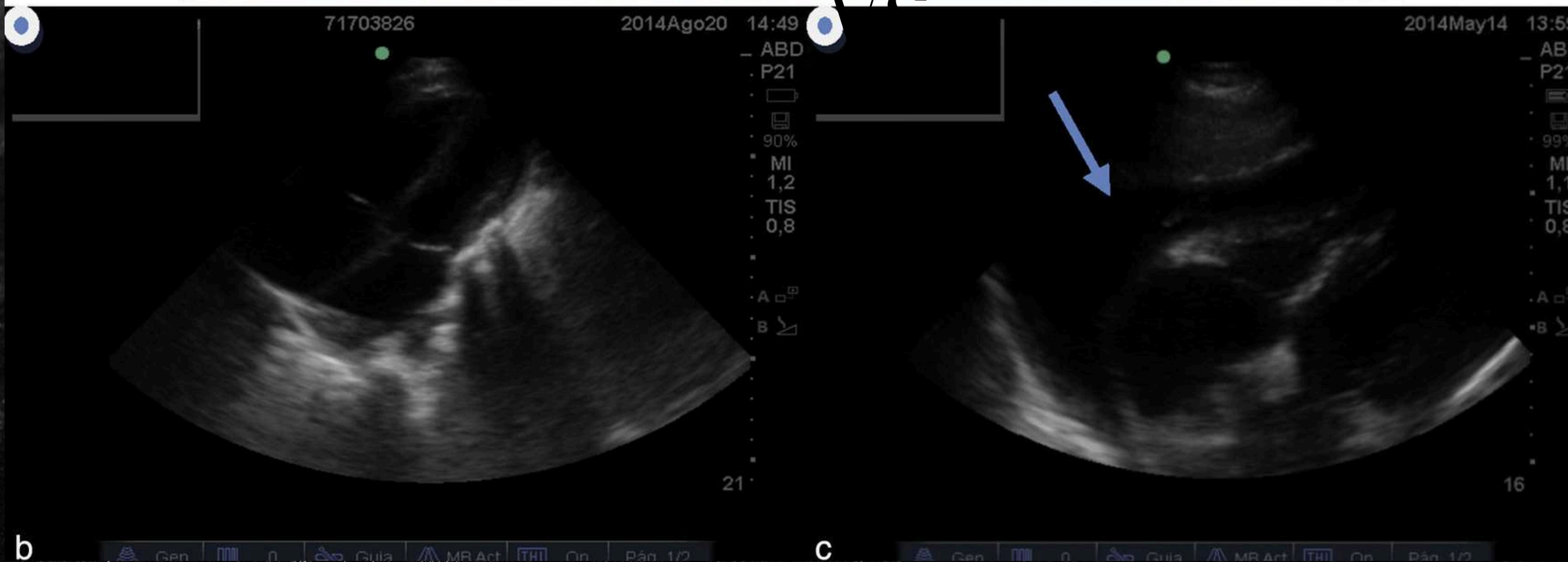
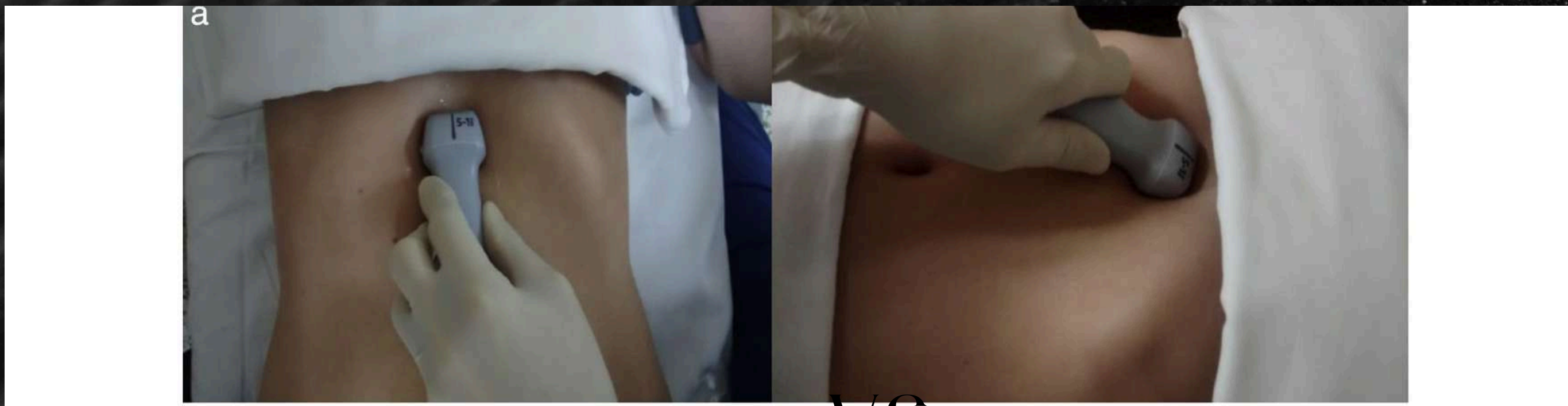
TÉCNICA

1. VENTANA PERICARDICA



Destacar un taponamiento cardiaco

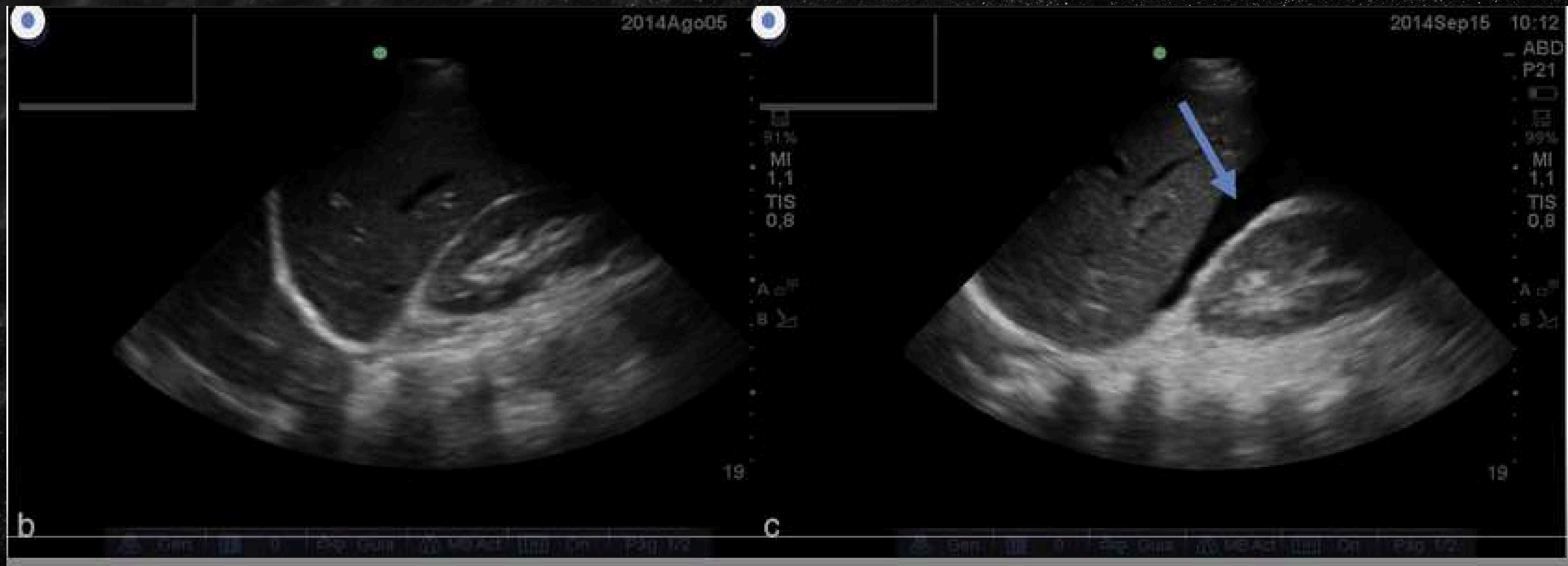
- El traductor se ubica en subxifoideo:
se utiliza el hígado como ventana acústica
para obtener mejor resolución.
- A veces no es posible obtener una
buena imagen debido a una distorsión,
mala ventana.



a) Posición adecuada del transductor para ventana subxifoidea (transductor sectorial de baja frecuencia).
b) Visión subxifoidea normal. c) Taponamiento cardiaco, líquido pericardiaco y colapso del ventrículo derecho.

2. VENTANA HEPATORRENAL

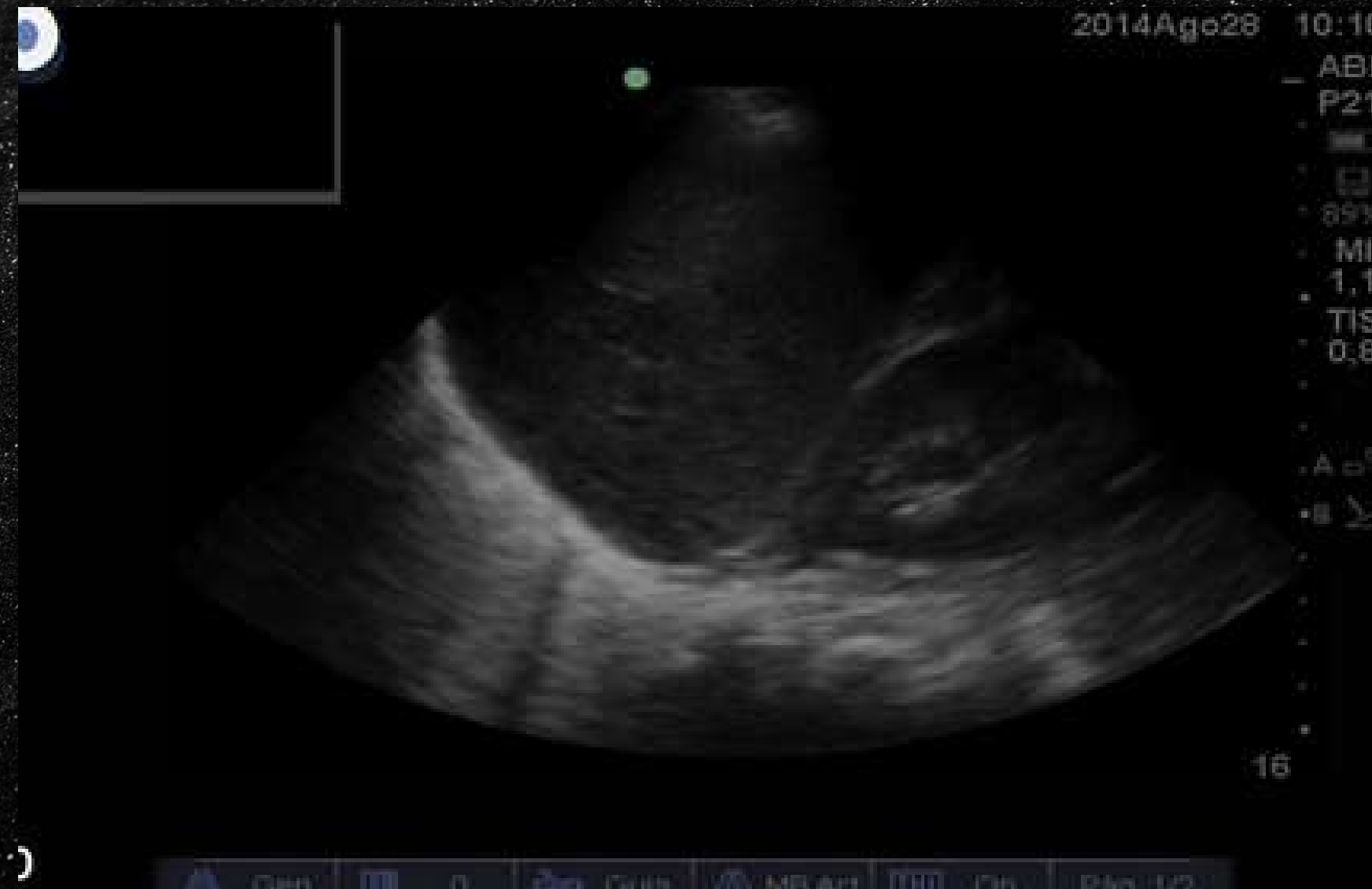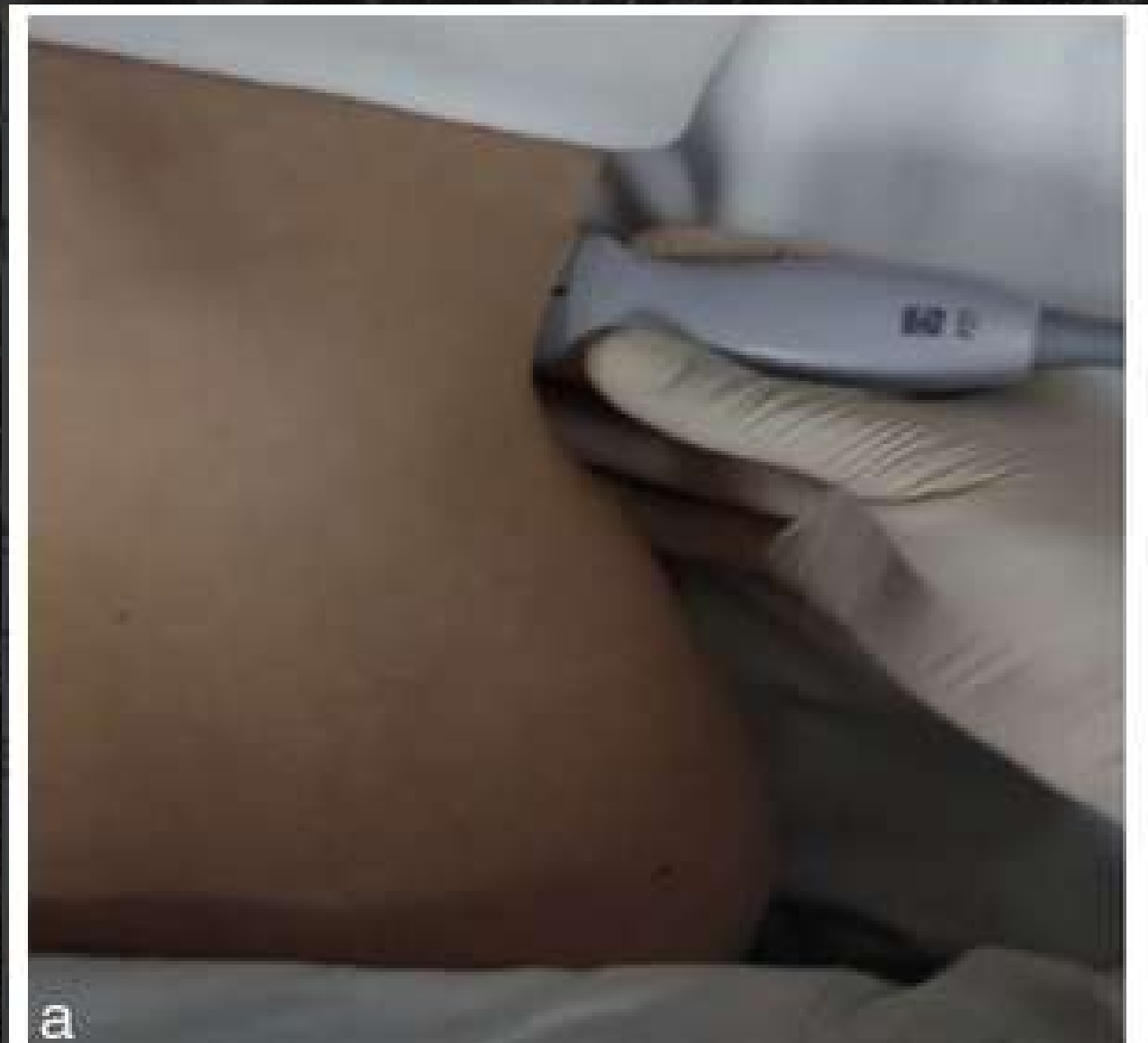- Traductor se localiza en la línea media axilar derecha entre 7 y 8 en los arcos costales
- Diagnosticar la presencia de derrame pleural.



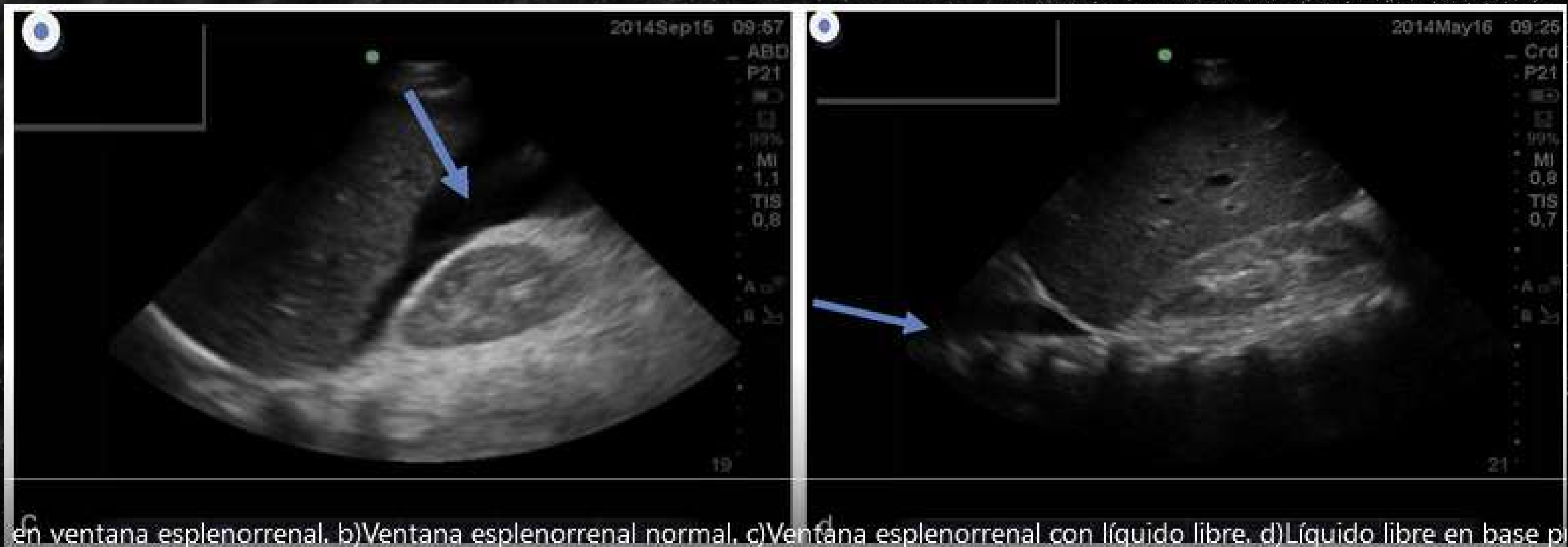b) Ventana hepatorenal normal. c) Líquido libre hepatorenal.

3. VENTANA ESPLENORRENAL

- se utiliza al bazo como ventana.
- traductor se ubica a nivel de línea axilar posterior entre 7 y 8 arco costal.
- Para detectar un derrame pleural.



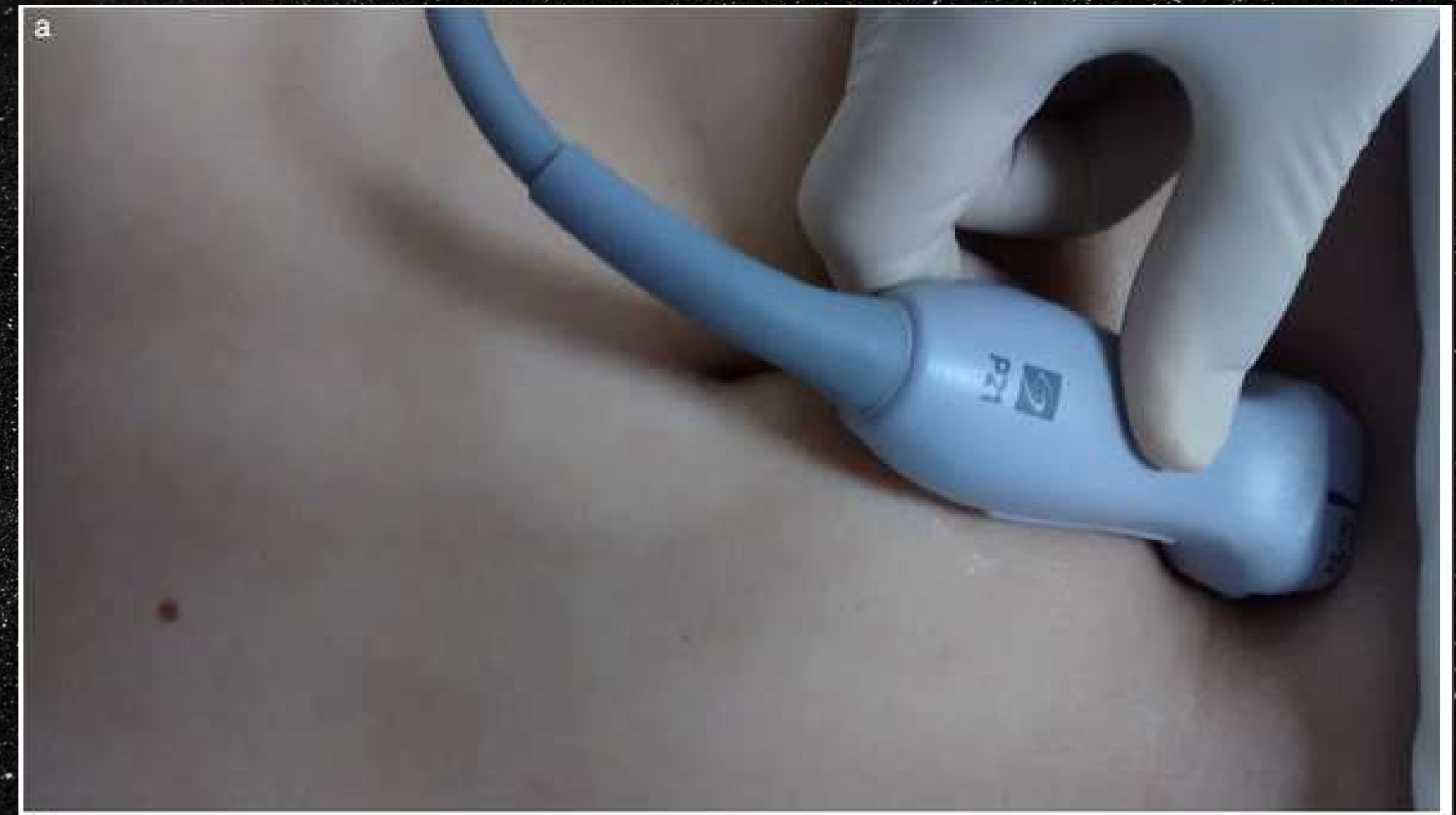a) Posición adecuada del transductor en ventana esplenorrenal. b) Ventana esplenorrenal normal.



c)Ventana esplenorrenal con líquido libre. d)Líquido libre en base pulmonar izquierda

4. VENTANA PELVICA

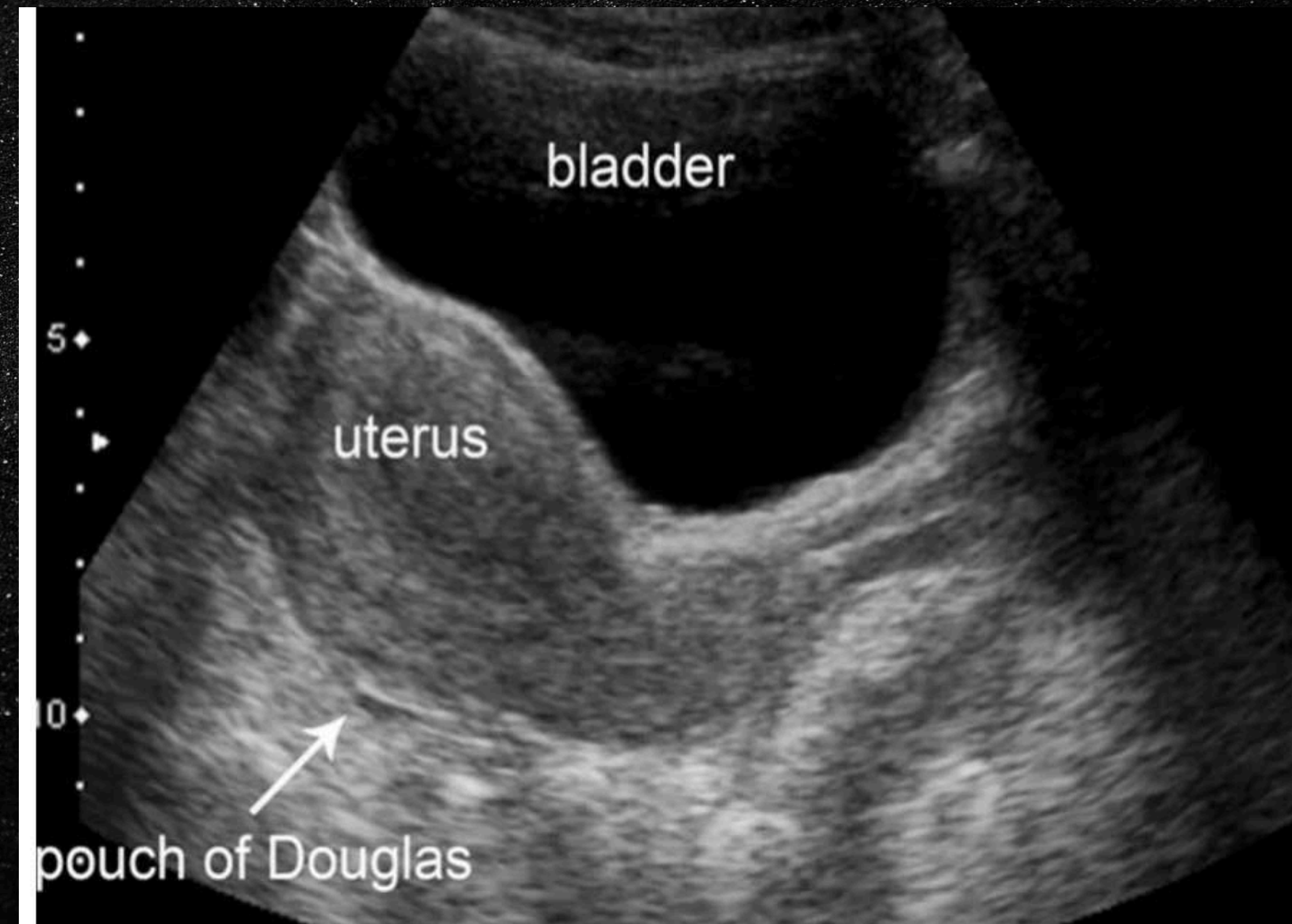
- Para descartar la presencia de liquido a nivel pelvico.
- El liquido pelvico puede ser por una fractura o lesión de víceras
- Para este diagnostico la vejiga debe estar llena porque se utiliza como una ventana ecografía: porque si la vejiga esta vacia puede alterar los resultados.



4. VENTANA PELVICA

Colocación: La sonda cónvex se coloca en longitudinal (con el marcador hacia la cabeza del paciente) y en transversal (con el marcador hacia la derecha del paciente), encima de la sínfisis púbica angulando el transductor para entrar por debajo y evitar el pubis.

Hallazgos ecográficos: : Se buscará líquido libre retrovesical, en el espacio de Douglas o periuterino en las mujeres. Es necesario que la vejiga esté llena para poder visualizar estructuras a través de ella



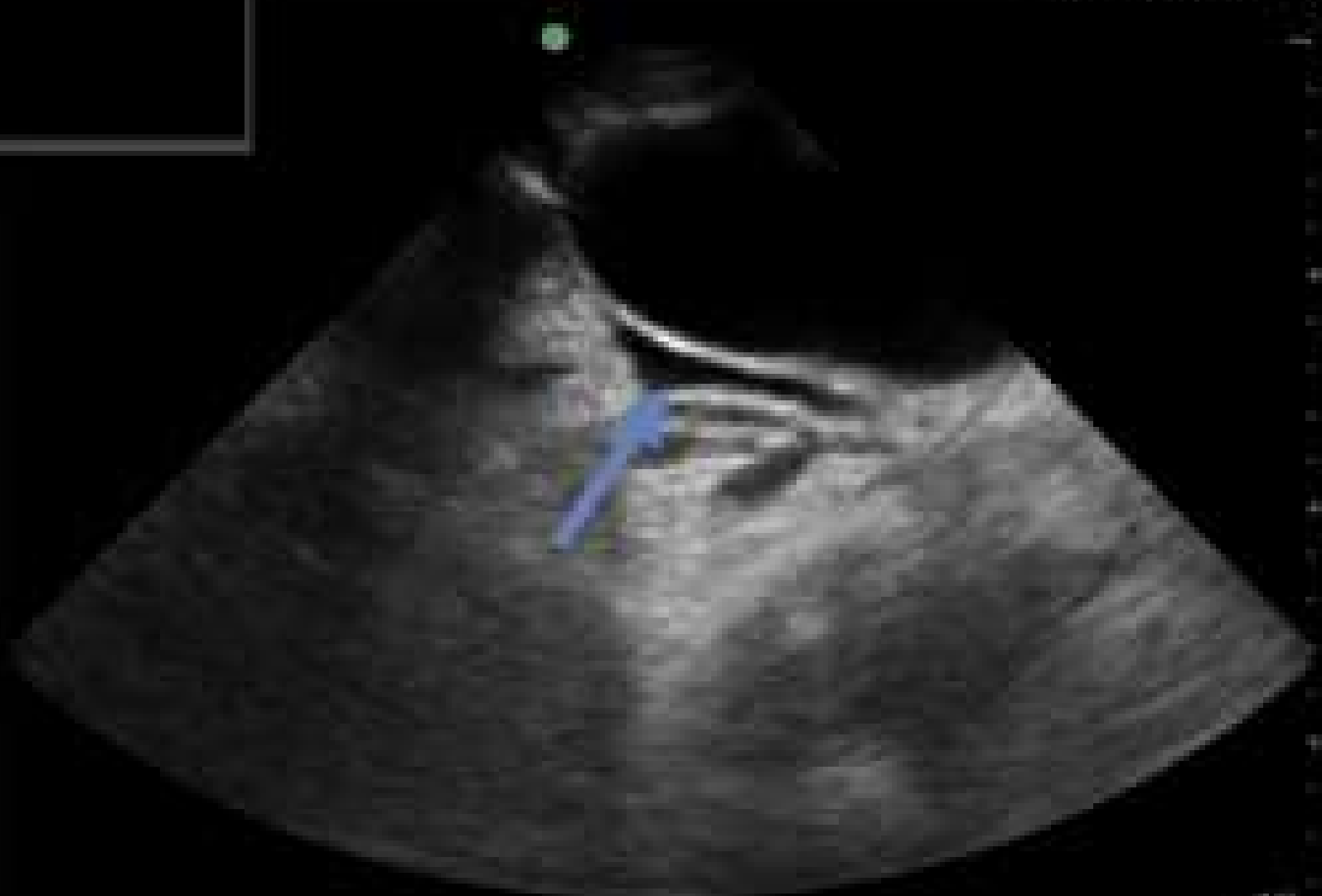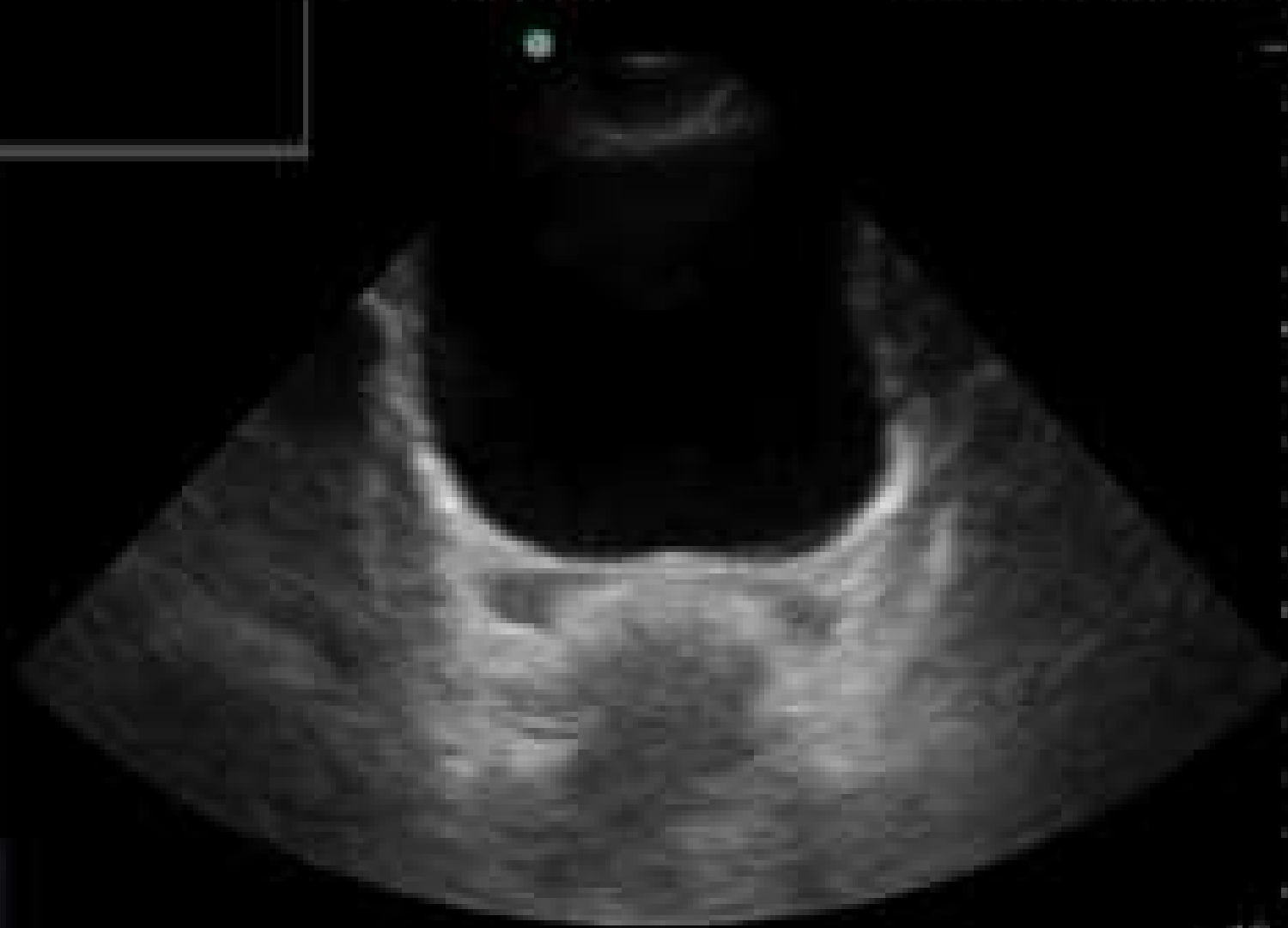
364647

epc 2014JUN1 23:21

2014Oct03 14:00

ABC
P21
MI
1.1
TIS
0.0
38

ABC
P21
MI
1.1
TIS
0.0



b

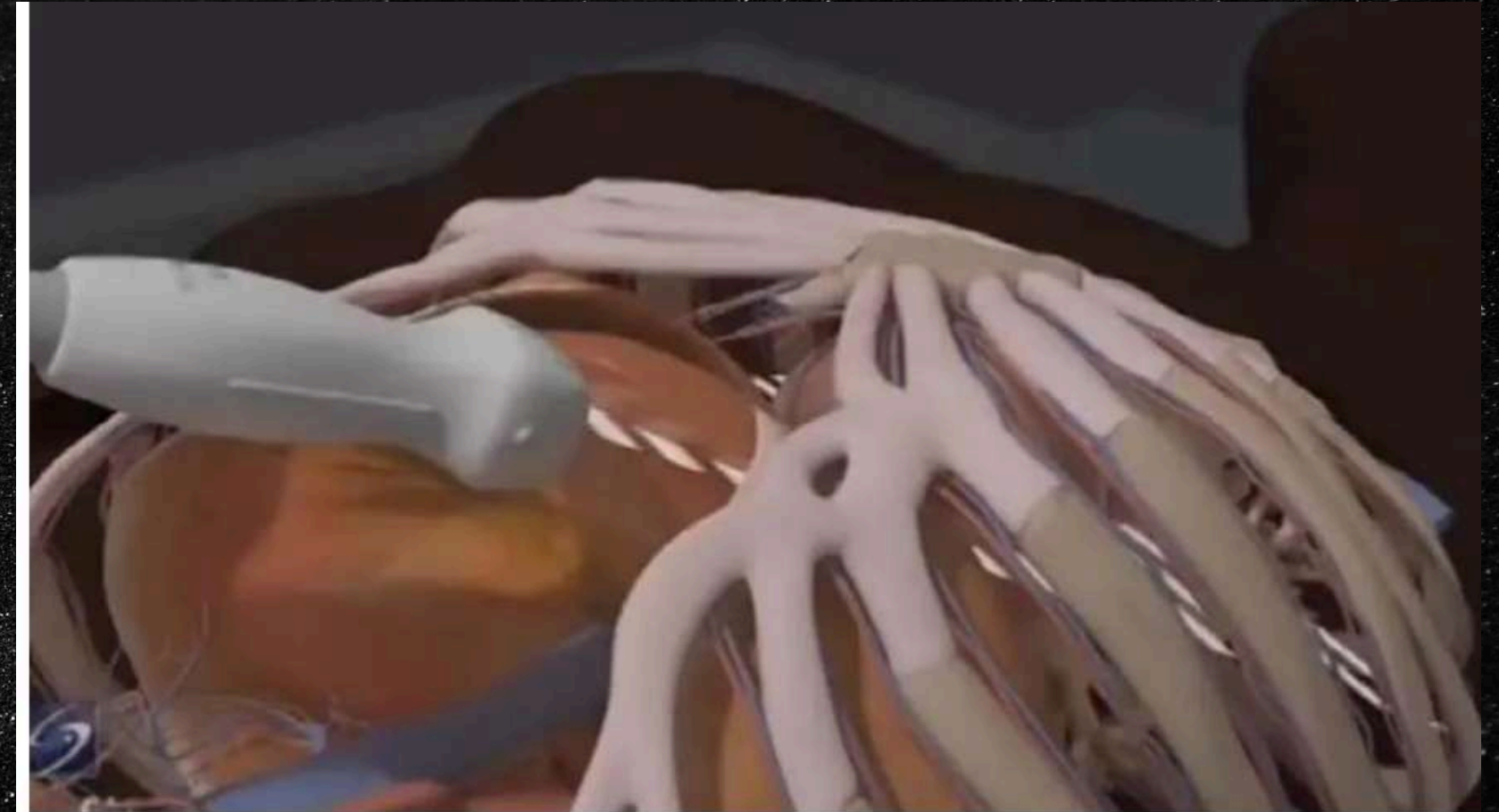c

TÉCNICA

Ventana pericárdica subxifoidea

Colocación: Se utilizará una sonda cónvex colocada casi plana sobre el epigastrio del paciente, angulada hacia la cabeza y ejerciendo presión hacia el apéndice xifoides, apuntando hacia el hombro izquierdo. Se pueden visualizar las 4 cavidades cardíacas y el latido cardíaco.

Hallazgos ecográficos: Se busca la presencia de derrame pericárdico (banda anecoica (negra) rodeando el corazón entre el pericardio visceral y parietal, y signos de taponamiento cardíaco (colapso diastólico de las cavidades derechas).

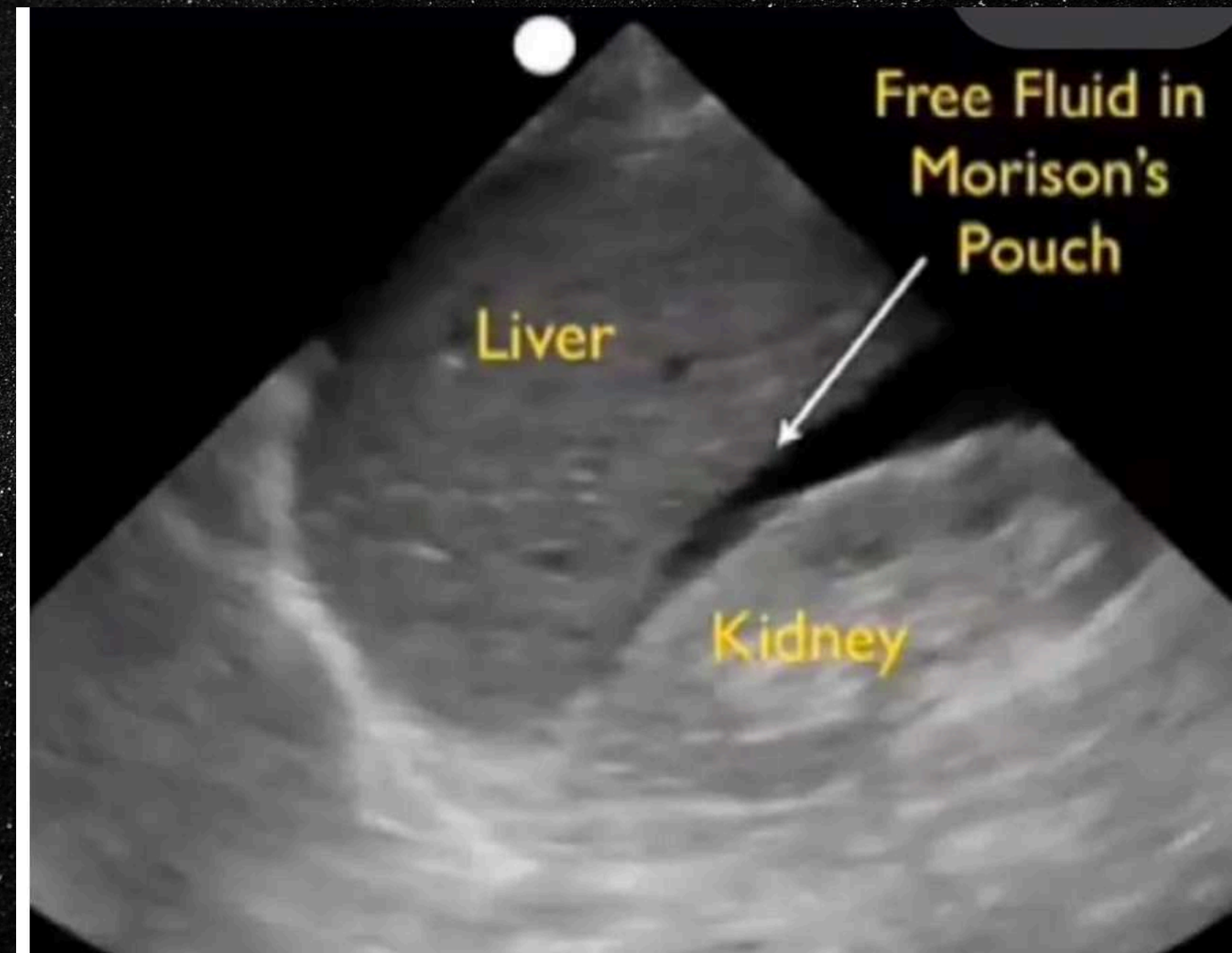

TÉCNICA

Ventana perihepática

Colocación: Se utiliza la sonda cónvex en longitudinal, con el marcador hacia la cabeza del paciente, en la línea media axilar o línea axilar anterior, entre la 8^o y la 11^o costilla.

Hallazgos ecográficos: Se busca detectar líquido libre como una banda anecoica en los espacios de Morrison, paracólico derecho, subdiafragmático derecho y pleural derecho. Al colocar al paciente en Trendelenburg aumenta la sensibilidad ecográfica para detectar líquido intraperitoneal acumulado en zonas declives.



TÉCNICA

Ventana pulmonar

Colocación: Se utiliza una sonda lineal o sectorial para valorar estructuras más superficiales. Se sitúa en la pared torácica anterior a nivel de 2°-4° y 5°-8° espacios intercostales, y entre la línea axilar anterior y posterior a nivel de 4°-10° espacios intercostales. El transductor se coloca con el marcador apuntando en dirección cefálica. Debe realizarse el estudio de forma bilateral.

Hallazgos ecográficos: Será útil para el diagnóstico ecográfico de derrame pleural y de neumotórax.

¿CUANDO ENCONTRAREMOS UNA VENTANA POSITIVA?

1

VENTANA PERICÁRDICA:

Identificar la presencia de líquido libre en el espacio pericárdico, lo cual indica taponamiento cardíaco.

2

VENTANAS PLEURALES

Detectar la acumulación de líquido en la cavidad pleural, lo que sugiere neumotórax o hemotórax.

3

VENTANA PERITONEAL

Observar la presencia de líquido libre en la cavidad peritoneal, indicando hemorragia intraabdominal.

¿CUANDO ENCONTRAREMOS UNA VENTANA NEGATIVA?

1

VENTANA PERICÁRDICA:

Ausencia de líquido libre en el espacio pericárdico.

2

VENTANAS PLEURALES

No hay acumulación de líquido en la cavidad pleural.

3

VENTANA PERITONEAL

No se observa líquido libre en la cavidad peritoneal

BIBLIOGRAFIA

HABRAT, DOROTHY. "CÓMO HACER EL EXAMEN E-FAST." MANUAL MSD VERSIÓN PARA PROFESIONALES, MANUALES MSD, 3 MAR. 2021, WWW.MSDMANUALS.COM/ES-MX/PROFESSIONAL/CUIDADOS-CR%C3%ADTICOS/C%C3%B3MO-HACER-OTROS-PROCEDIMIENTOS-DE-MEDICINA-DE-EMERGENCIA/C%C3%B3MO-HACER-EL-EXAMEN-E-FAST#DESCRIPCION-PASO-A-PASO-DEL-PROCEDIMIENTO_V52127123_ES. ACCESSED 21 JUNE 2024.

Víctor Dinamarca, O. "Ecografía Abdominal Dedicada al Trauma (FAST)." *Revista Médica Clínica Las Condes*, vol. 24, no. 1, Jan. 2013, pp. 63–67, [https://doi.org/10.1016/s0716-8640\(13\)70130-5](https://doi.org/10.1016/s0716-8640(13)70130-5).

Giraldo-Restrepo, Jorge Andrés, and Serna-Jiménez, Theider Jovany. "Examen FAST Y FAST Extendido." *Colombian Journal of Anesthesiology*, vol. 43, no. 4, 2015, pp. 299–306, www.scielo.org.co/scielo.php?pid=S0120-33472015000400007&script=sci_arttext&tlng=es.