



Jorge Yair Alvarado Ramírez

Dr. Gerardo Cancino Gordillo

“Interpretaciones radiograficas”

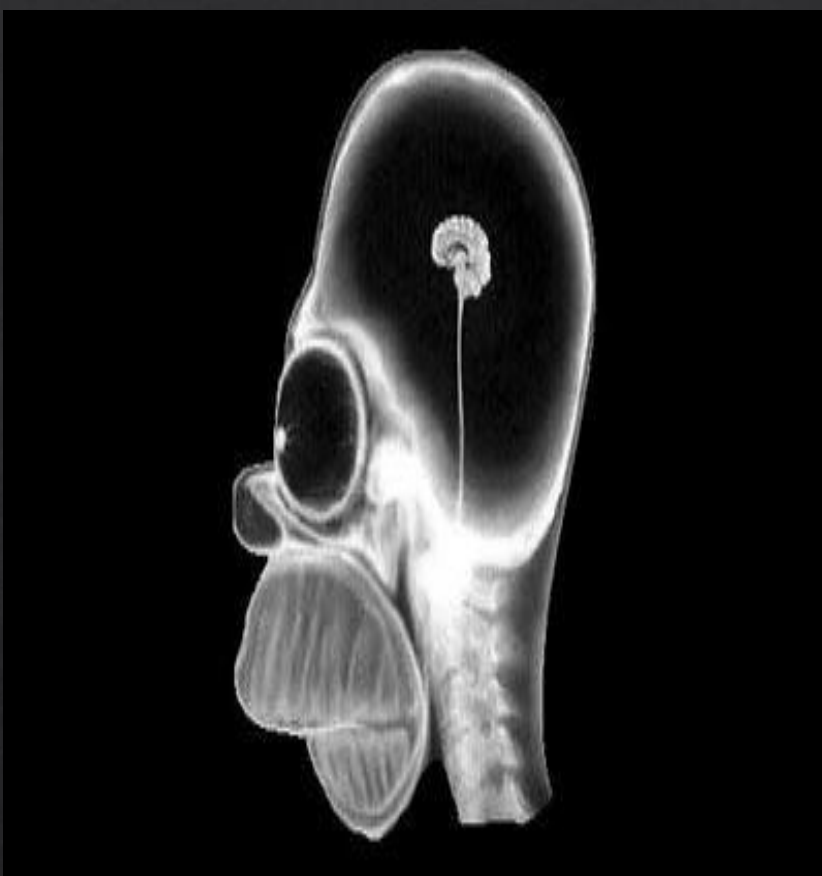
Imagenologia

PASIÓN POR EDUCAR

Grado: 4

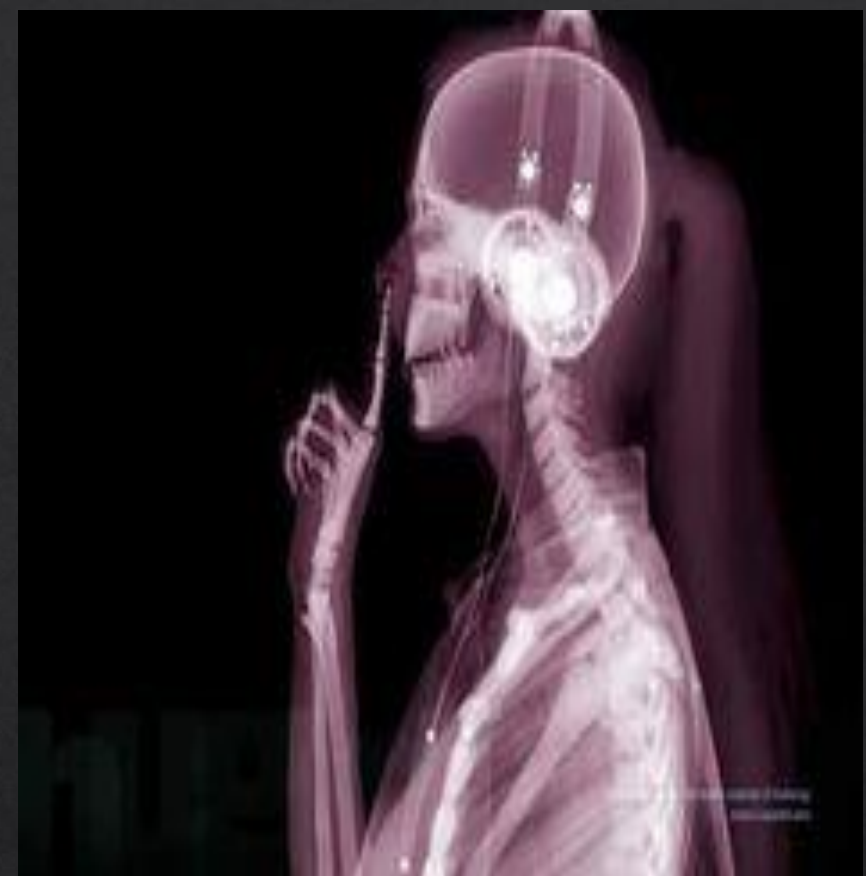Grupo: “C”

Comitán de Domínguez Chiapas a 11 de marzo de 2024.



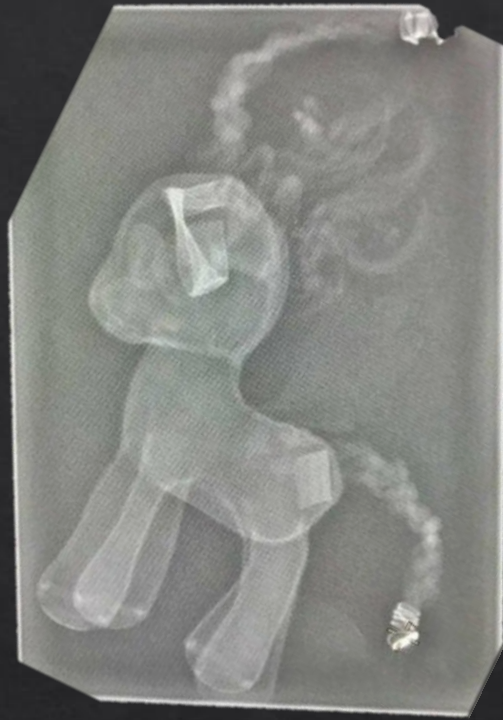Se observa una radiografía lateral de cráneo de un personaje ficticio, "Homero Simpson", cuya estructura cefálica es pequeña, ojos grandes en forma de huevo, región labial grande acompañado de agrandamiento de dientes, nariz pequeña con forma de un rectángulo, se observa el inicio de la columna vertebral, hasta la quinta vertebra cervical

IMG. 1



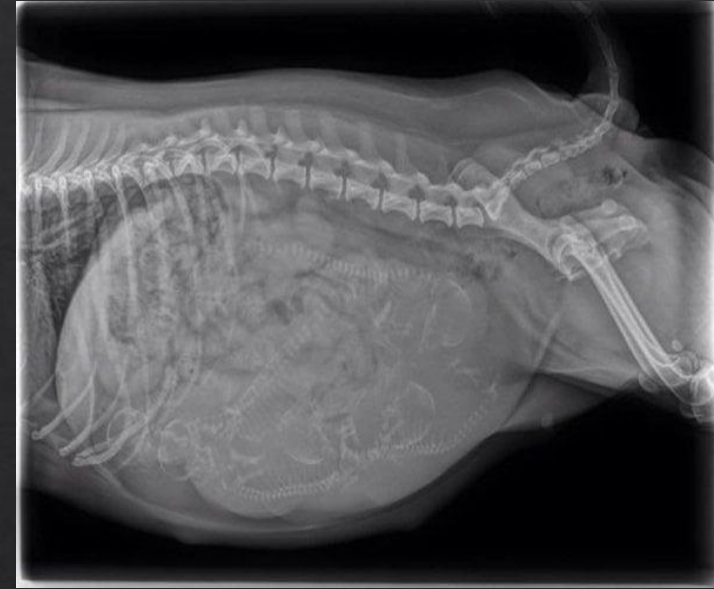
Se observa una radiografía de una persona femenina, la cual presenta el uso de audífonos de tipo diadema, no se logra observar el encéfalo,, la estructura de su mandibula se observa las 7 vertebras cervicales y 7 vertebras torácicas, junto a arcos costales y esternón, se observa el radio y cubito del antebrazo, junto a algunos huesos del carpo, metacarpios y falanges. Presenta cabello lacio y largo

IMG. 2



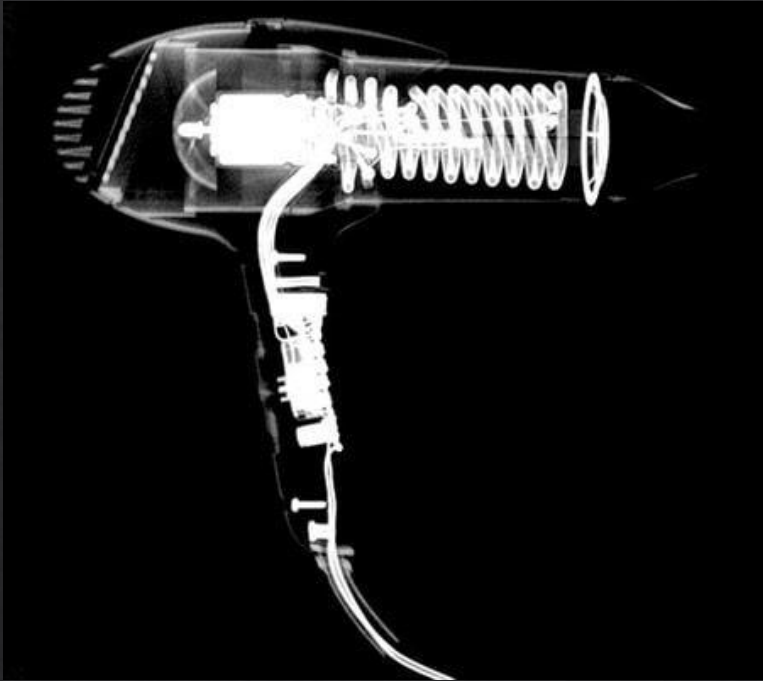
Se observa una radiografía de cuya imagen tiene forma de un pony animado, cabello largo en la parte de su cabeza, cuya cabeza es de forma redonda, ojos grandes de forma ovalada, su cuerpo medio tiene forma de L, presenta 4 patas de forma cilíndrica y una cola larga

IMG. 3



Se observa una radiografía de la zona abdominal de un mamífero hembra, se deduce que esta embarazada, aproximadamente de 7-8 crías, se observa la columna vertebral torácicas, lumbares, sacro y coccis, del mismo modo esta presente e femur, junto a la cola, parte de sus arcos costales,

IMG. 4



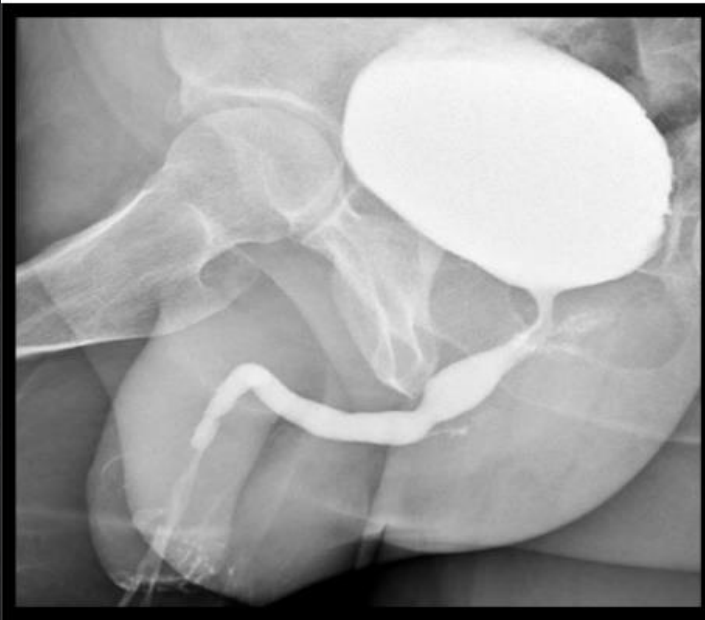
Se observa una radiografía lateral de una secadora de cabello, podemos observar sus componentes, un resorte, en la parte posterior el generador de energía seguido de un cable en la parte trasera presenta la salida de aire, en la zona del mango presenta botones, más abajo un tornillo y la salida del cable

IMG. 5



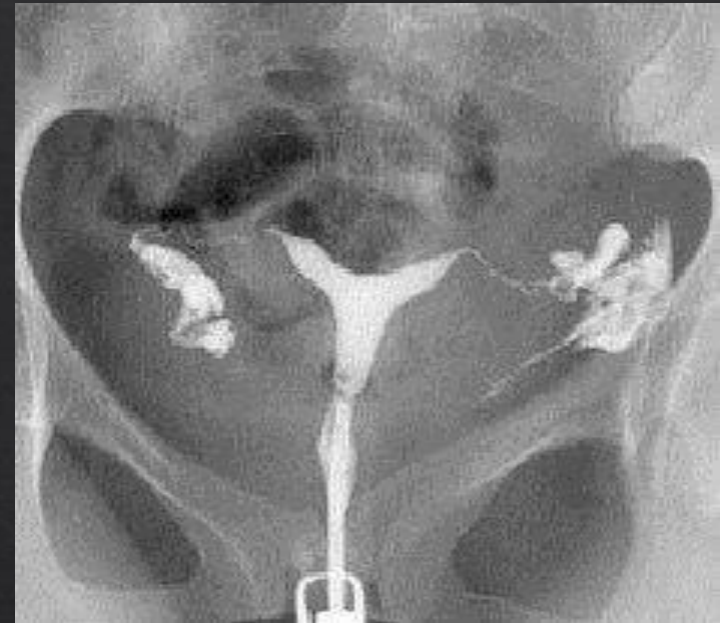Se observa una radiografía frontal de un control que se deduce que es de playstation, en la parte superior presenta los cables junto a los , en la parte baja vemos los joystick y se nota que está bien ensamblado

IMG. 6



Se observa la radiografía de un aparato reproductor masculino, en donde encontramos la vejiga y uretra. Los testículos, cuerpo y glande del pene la próstata y cabeza del fémur

IMG. 9



Se observa una radiografía del aparato reproductor femenino en el observamos, las trompas de Falopio., ovarios, cuello uterino, utero, apertura vaginal, moteado fecal y pelvis.

IMG. 10

ACTIVIDAD 2

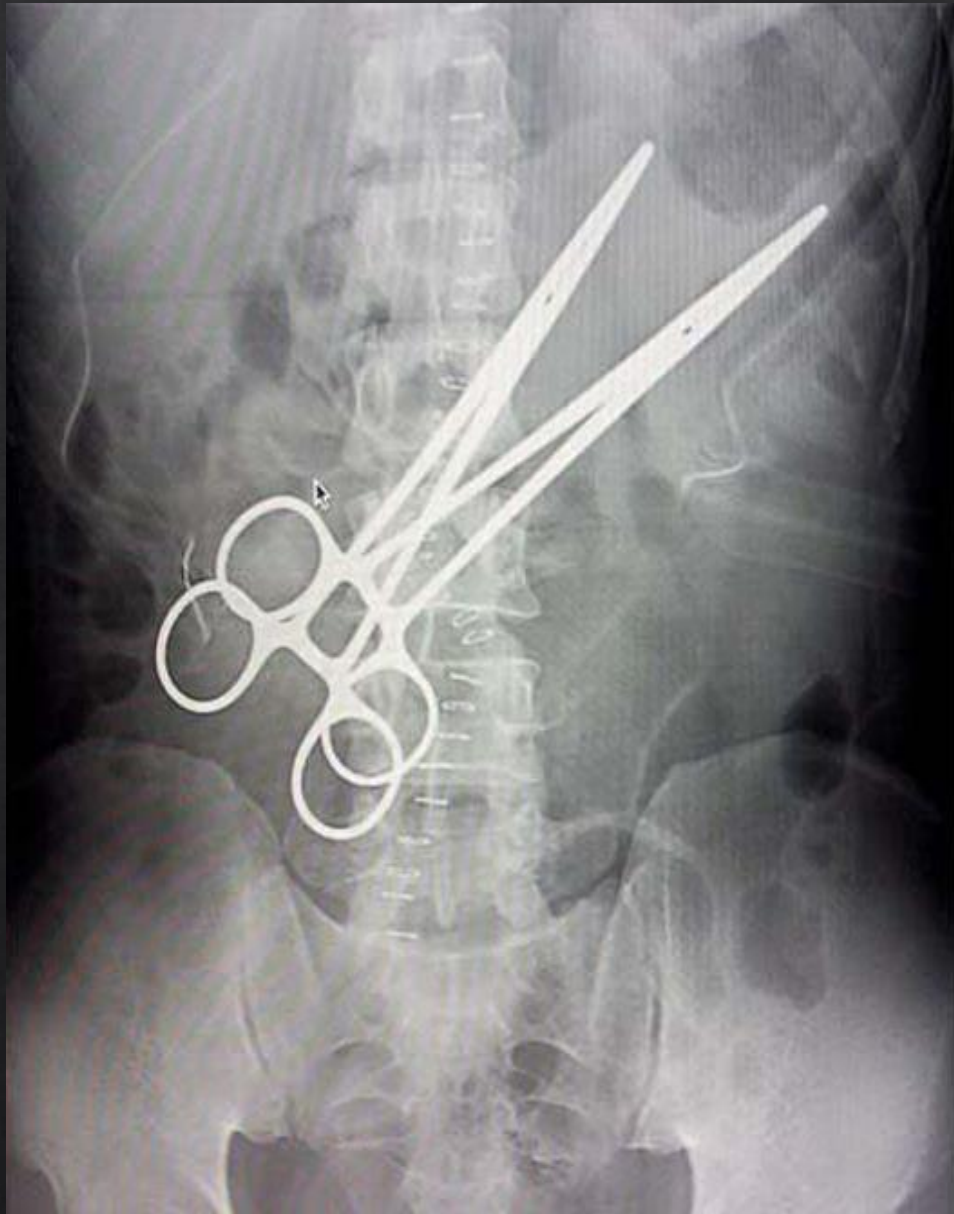

Imagen 1: Radiografía abdominal

Densidades	Estructuras
Aire	Moteado fecal, asas intestinales, estomago
Grasa	Peritoneo
Liquido o tejido blando	Higado
Calcio	Arcos costales, columna vertebral, discos costales, cresta ileaca, apófisis espinosas
Metal	2 pinzas, grapas, línea blanca que asemeja a material quirúrgico

Clasificacion	Estructura
Radiopacas	Arcos costales, columna vertebral, discos costales, cresta ileaca, apófisis espinosas, 2 pinzas, grapas, línea blanca que asemeja a material quirúrgico
Radiolucidas	Moteado fecal, asas intestinales, estomago Peritoneo, higado

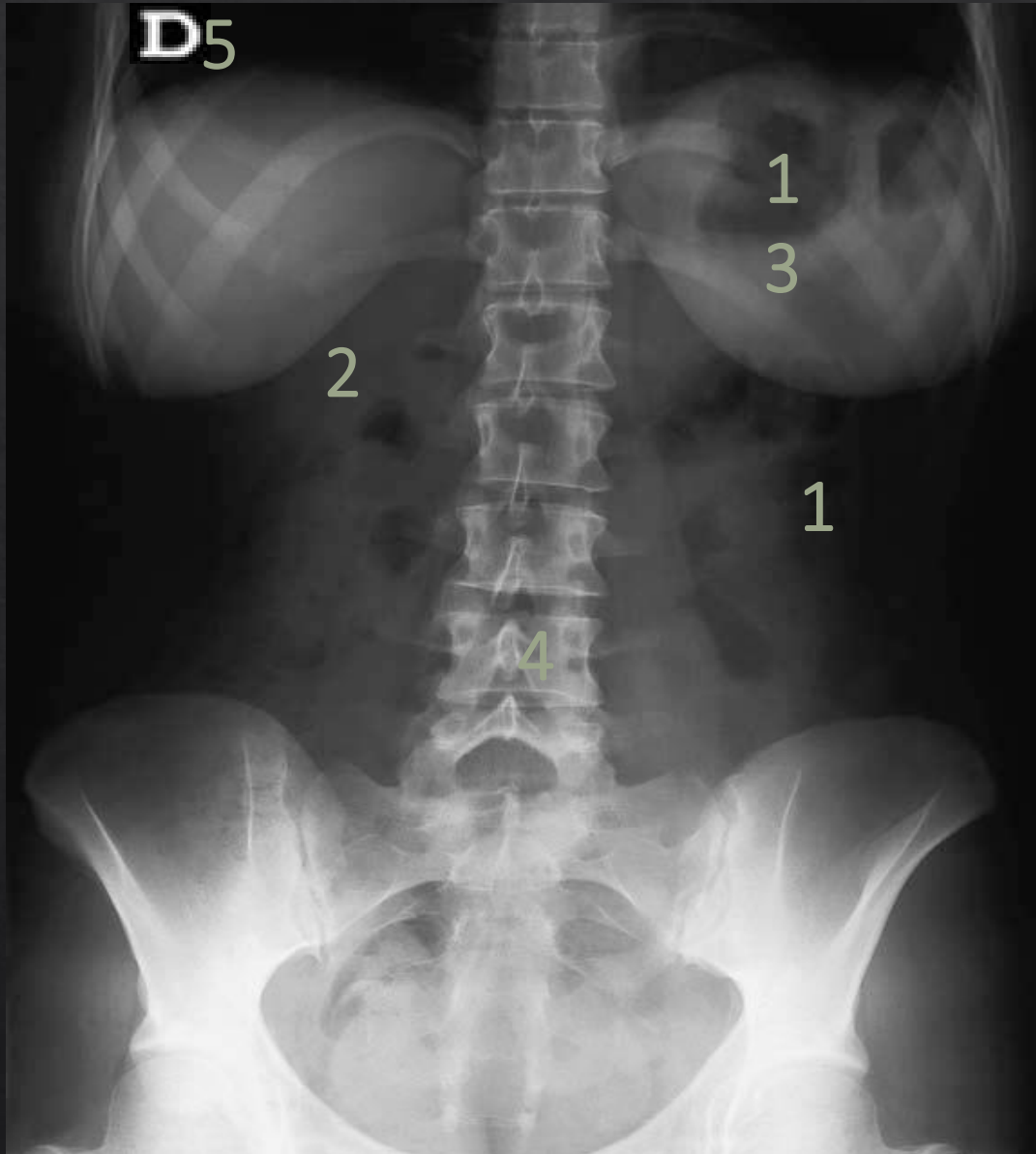

Imagen 2: Radiografía abdominal

Densidades	Estructuras
Aire	Pulmones, asas intestinales, estomago, moteado
Grasa	Mamas, pared abdominal
Liquido o tejido blando	Higado, musculo psoas
Calcio	Arcos costales, columna vertical, pelvis, discos costales
Metal	Letra D

Clasificacion	Estructura
Radiopacas	Arcos costales, columna vertical, pelvis, discos costales, letra D
Radiolucidas	Pulmones, asas intestinales, estomago, moteado, Mamas, pared abdominal, Higado, musculo psoas

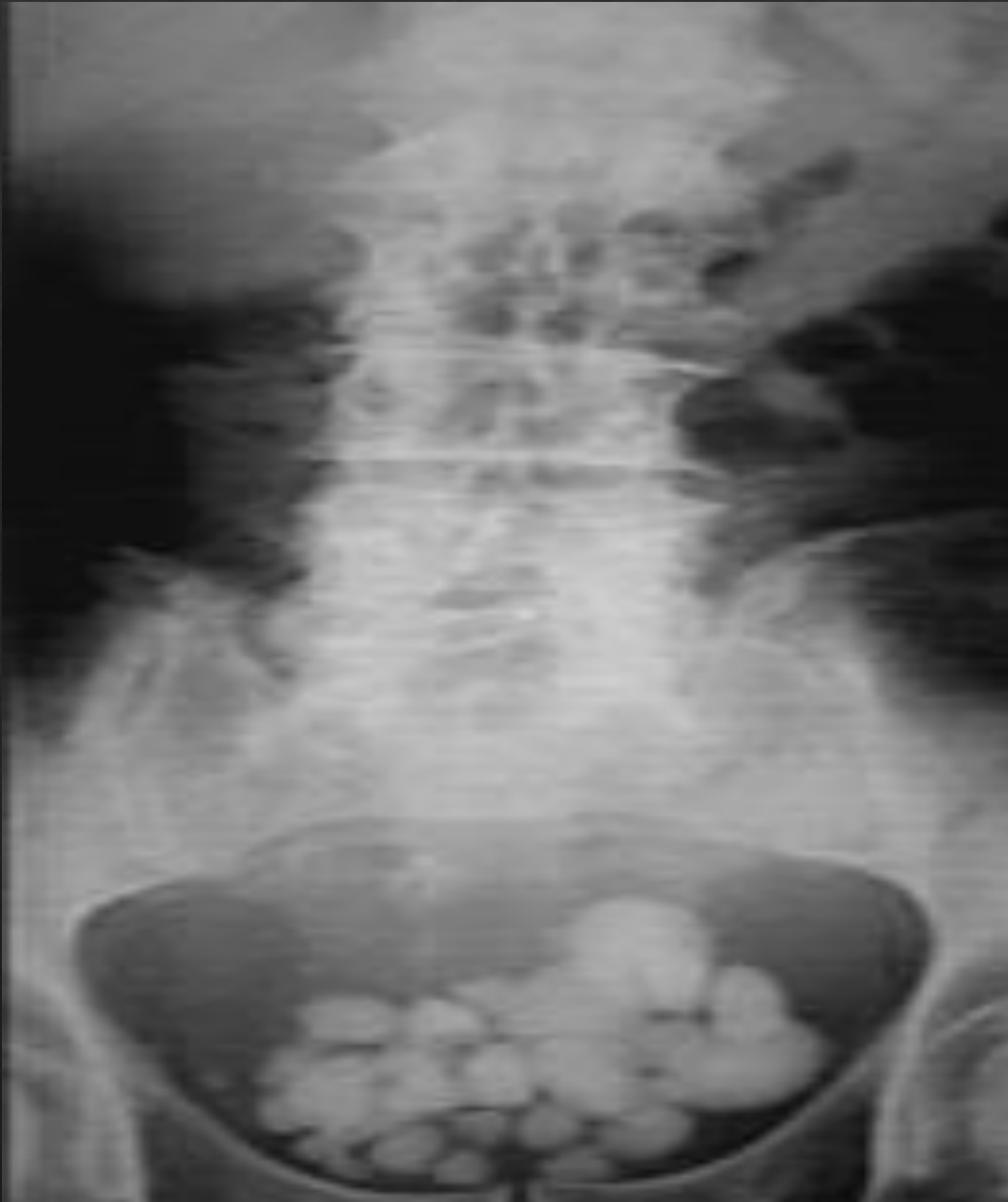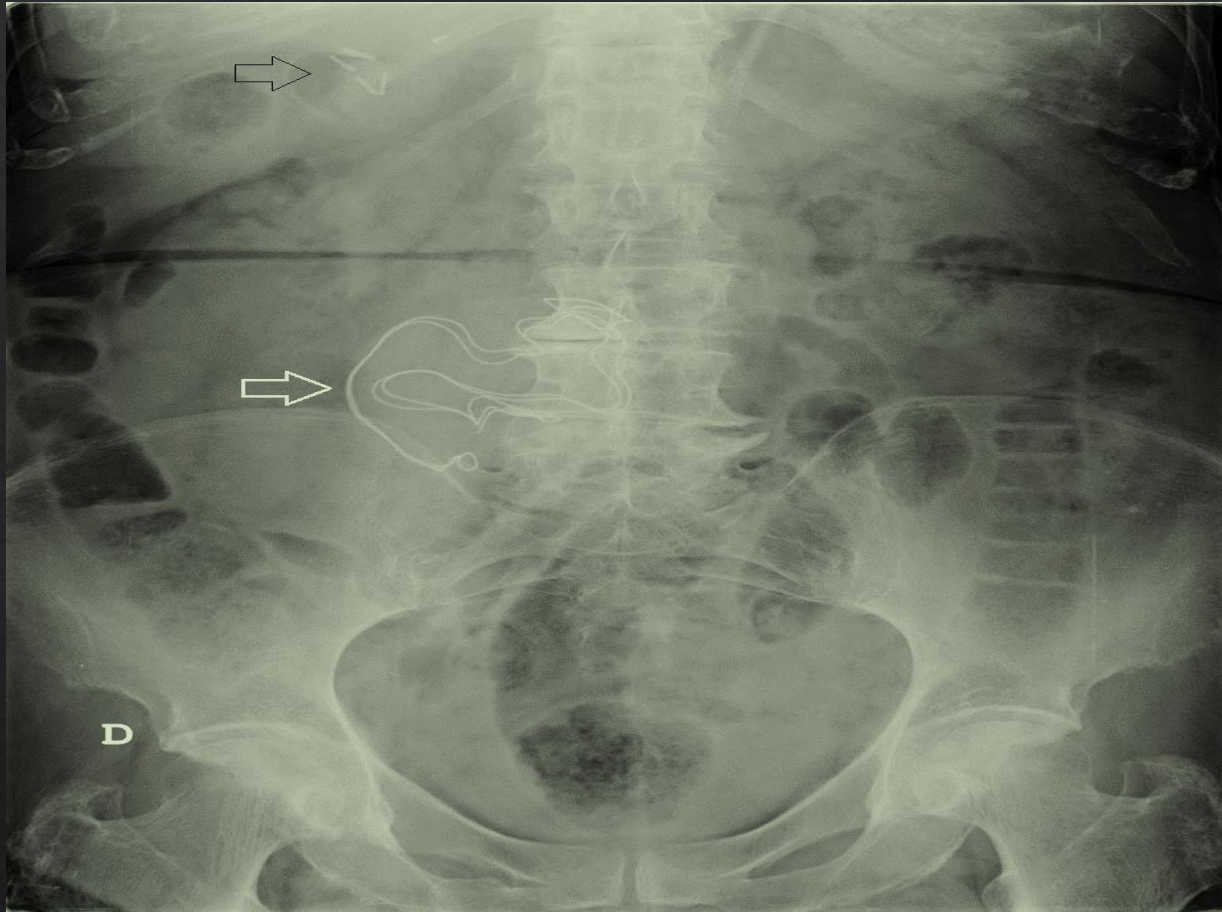


Imagen 3: Radiografía pelvica

Densidades	Estructuras
Aire	Asas intestinales, colon sigmoideo
Grasa	
Liquido o tejido blando	Musculos psoas
Calcio	Pelvis menor, vertebras, arcos costales, litios
Metal	

Clasificacion	Estructura
Radiopacas	Pelvis menor, vertebras, arcos costales, litios
Radiolucidas	Musculos psoas, Asas intestinales, colon sigmoideo

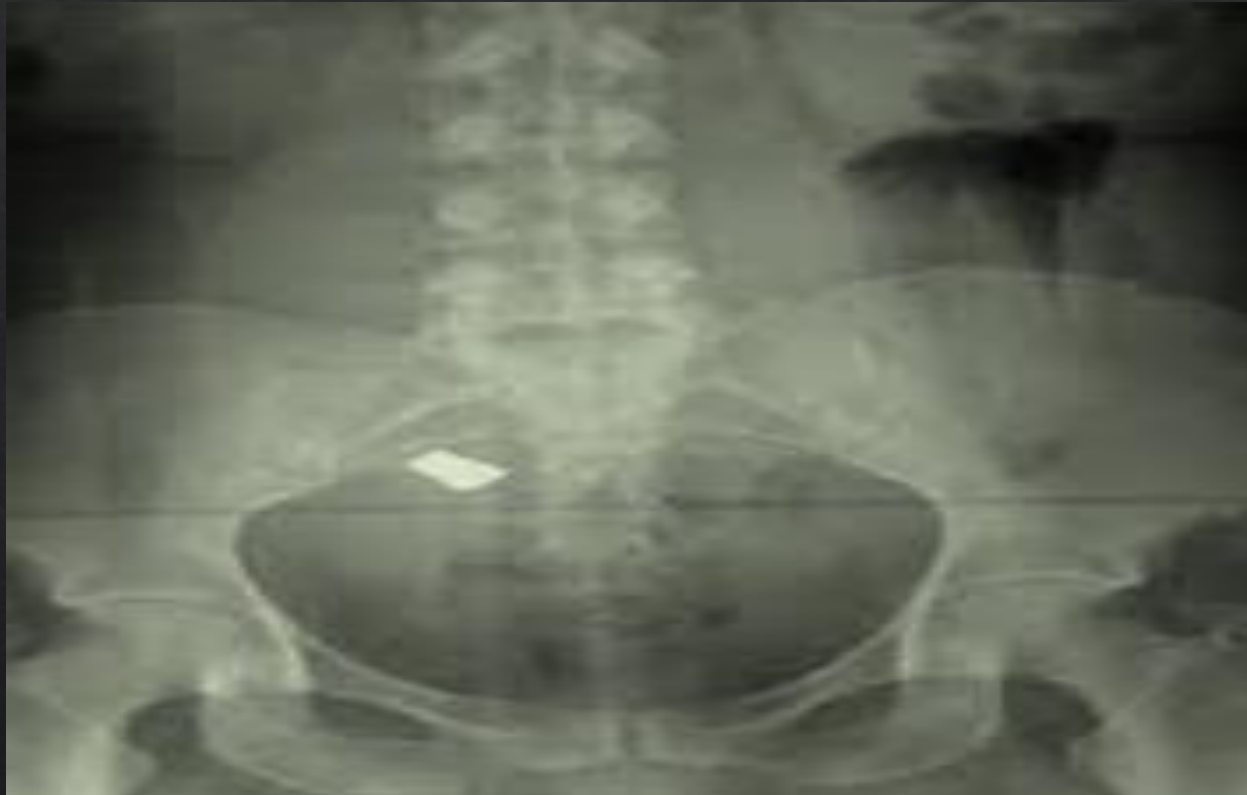Imagen 4: Radiografía abdominal



Densidades	Estructuras
Aire	Asas intestinales, colon sigmoideo, moteado fecal
Grasa	Peritoneo
Liquido o tejido blando	Musculo psoas
Calcio	Arcos costales, columna vertebral L1-L5, cresta iliaca
Metal	

Clasificacion	Estructura
Radiopacas	Arcos costales, columna vertebral L1-L5, cresta iliaca
Radiolucidas	Asas intestinales, colon sigmoideo, moteado fecal, Peritoneo, Musculo psoas

Imagen 5: Radiografía pelvica



Densidades	Estructuras
Aire	Moteado fecal
Grasa	Peritoneo
Liquido o tejido blando	Vertebras lumbares, crestas ileacas
Calcio	Vertebras lumbares, crestas ileacas, cabeza femoral
Metal	Placa de metal

Clasificacion	Estructura
Radiopacas	Vertebras lumbares, crestas ileacas, cabeza femoral, placa de metal
Radiolucidas	Moteado fecal, Peritoneo, Vertebras lumbares, crestas ileacas