



**Fernando Ailton Maldonado
Hernández**

Dr. Gerardo Cancino Gordillo

Interpretaciones radiográficas

Imagenología

PASIÓN POR EDUCAR

4° "C"

Comitán de Domínguez Chiapas a 15 de marzo de 2024

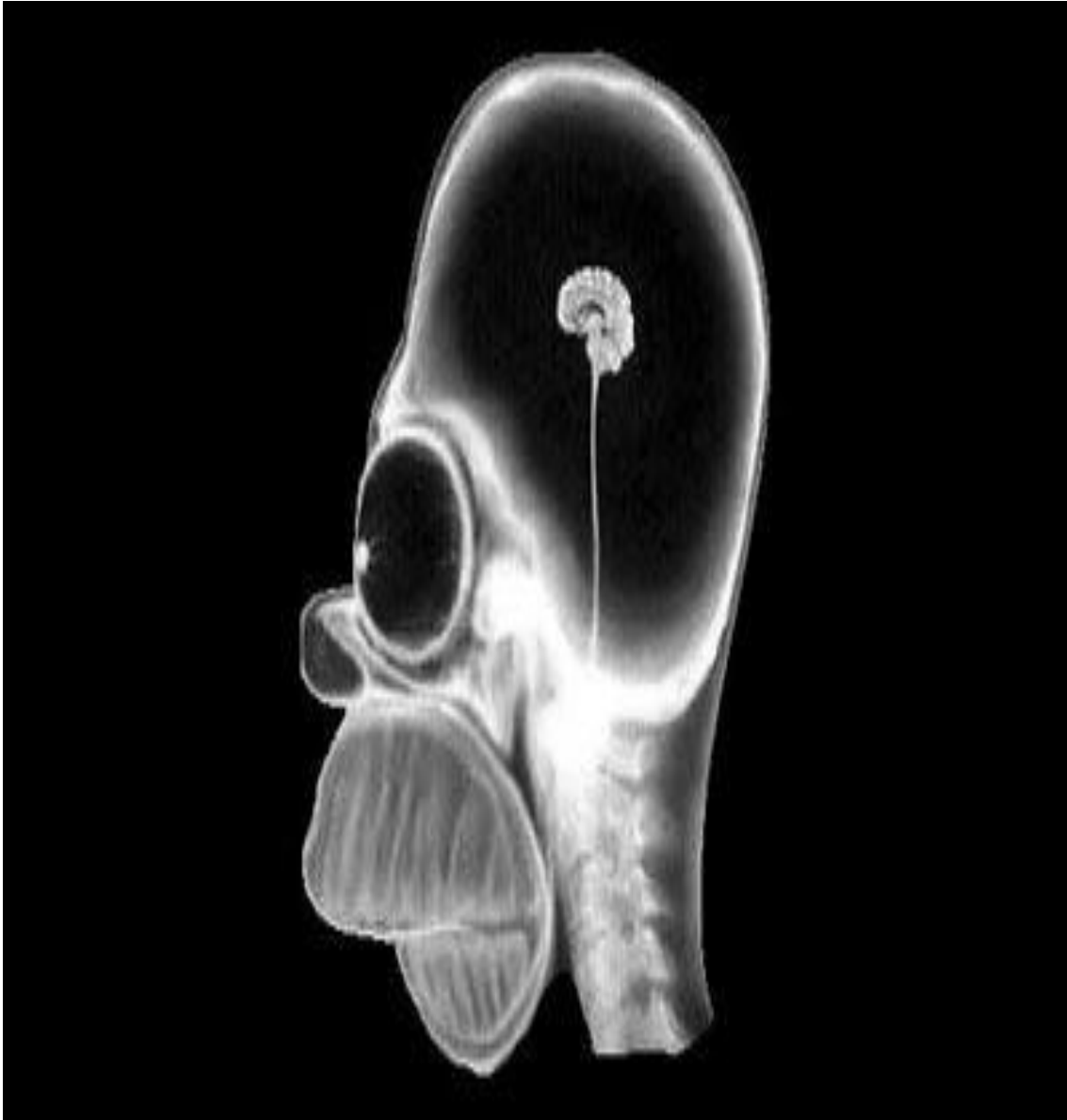


Imagen 1: es una radiografía de cráneo, donde se puede apreciar que el encéfalo es muy pequeño, los globos oculares son de gran tamaño, se observa una mandíbula asimétrica, dientes superiores e inferiores, el tabiqué nasal tiene aspecto de triángulo y la nariz es pequeña con relación a la cabeza, observamos 5 de sus vértebras cervicales.

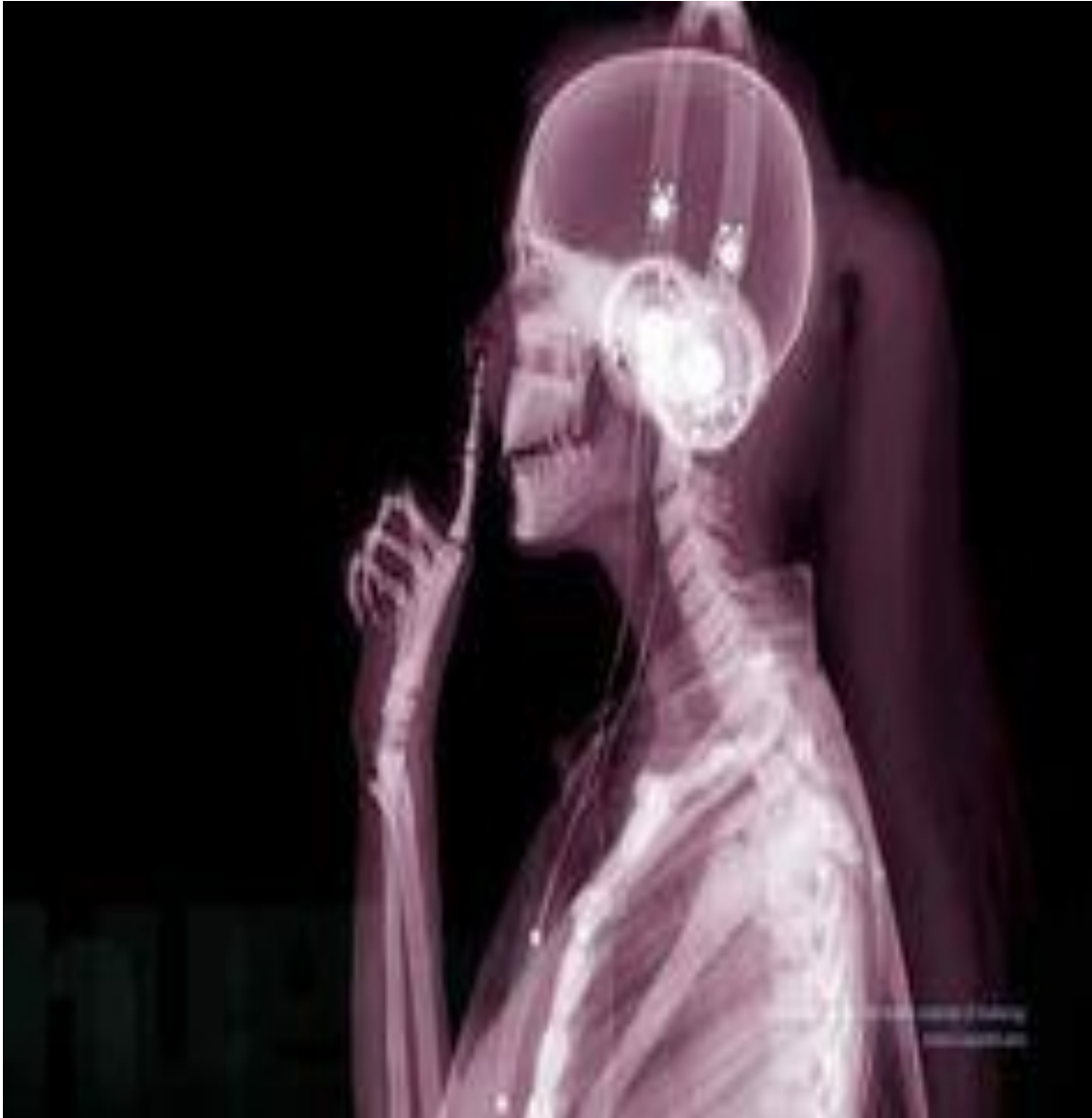

Imagen 2: podemos observar que se trata de una paciente femenina con el cabello recogido, usando audífonos de diadema. Es una radiografía en vista lateral, observamos el hueso maxilar y mandibular, se aprecia que tiene dientes pequeños, se observan las vértebras cervicales. Con el dedo índice de la mano izquierda se toca arcos costales y el esternón, así como las clavículas, en el brazo derecho podemos ver el húmero, radio y cúbito, así como falanges distales, falanges mediales, falanges proximales y metacarpos de la mano derecha

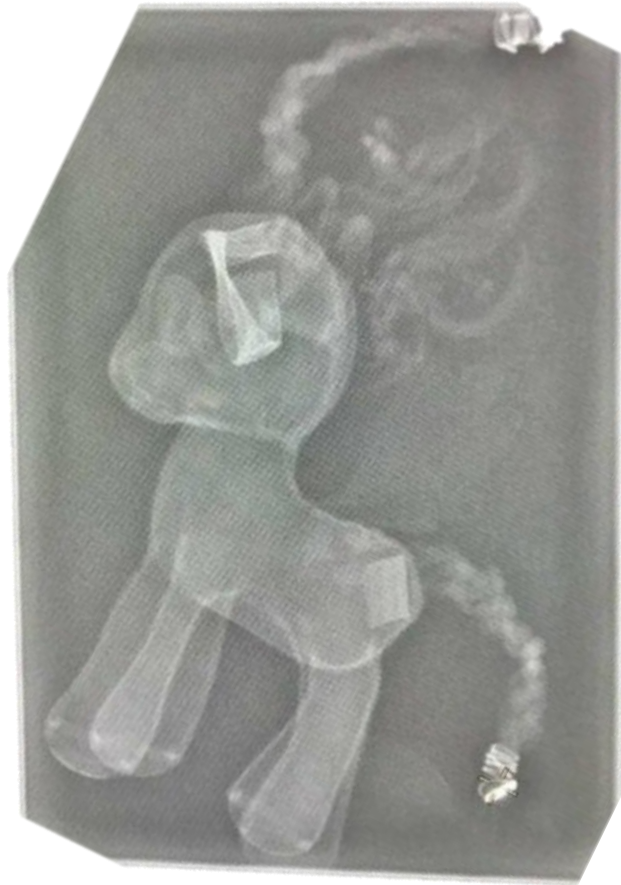

Imagen 3: podemos observar en vista bilateral que se trata de un objeto con forma de pony/ caballo dentro de una bolsa/ caja, apreciando el crin de caballo, cabeza y oreja. De igual manera el cuerpo y las cuatro patas y la cola que al final de la punta se observa una mayor radiopacidad

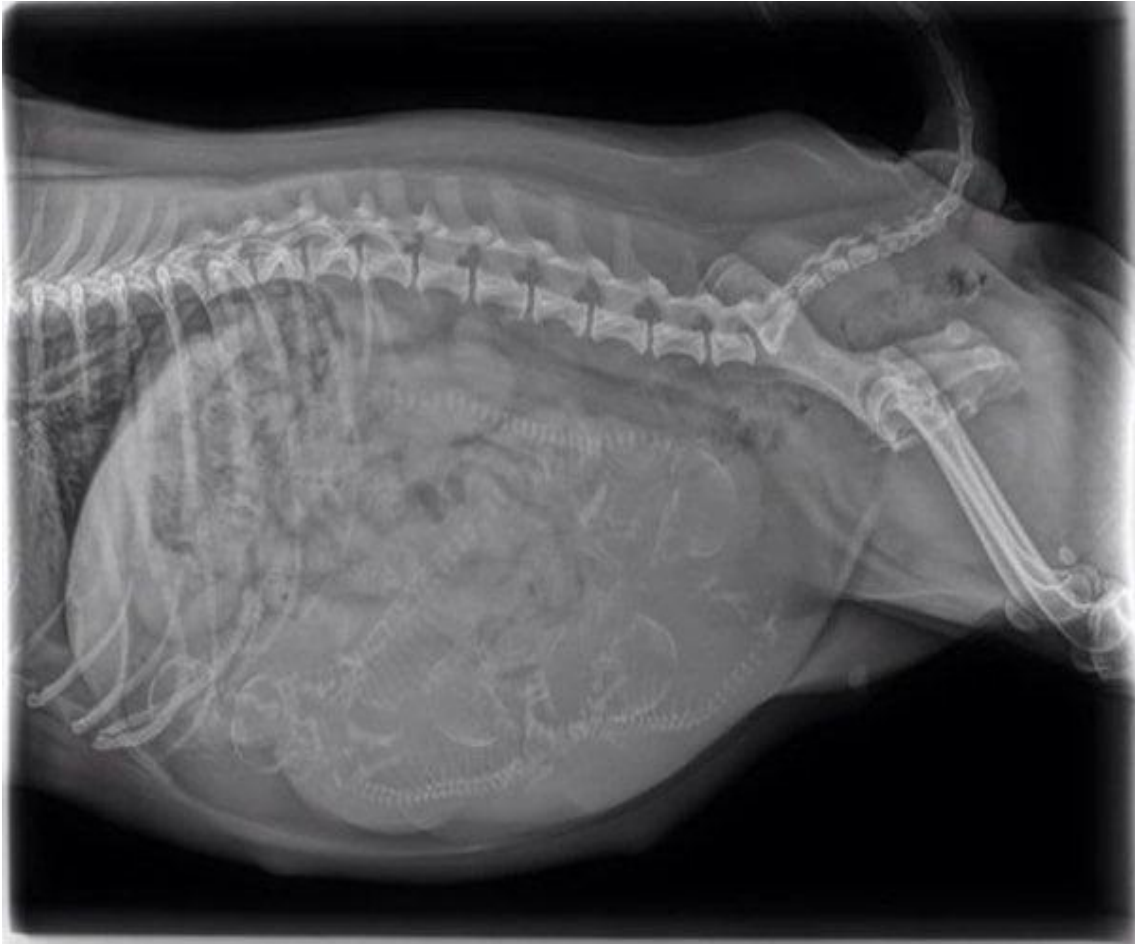


Imagen 4: es una radiografía en vista superolateral del tronco, donde podemos observar huesos de la parrilla costal y la columna vertebral, en cavidad abdominal se aprecian esqueletos de menor tamaño, por lo que suponemos que es una hembra embarazada, se observan huesos de la pelvis, cadera y de miembros inferiores.

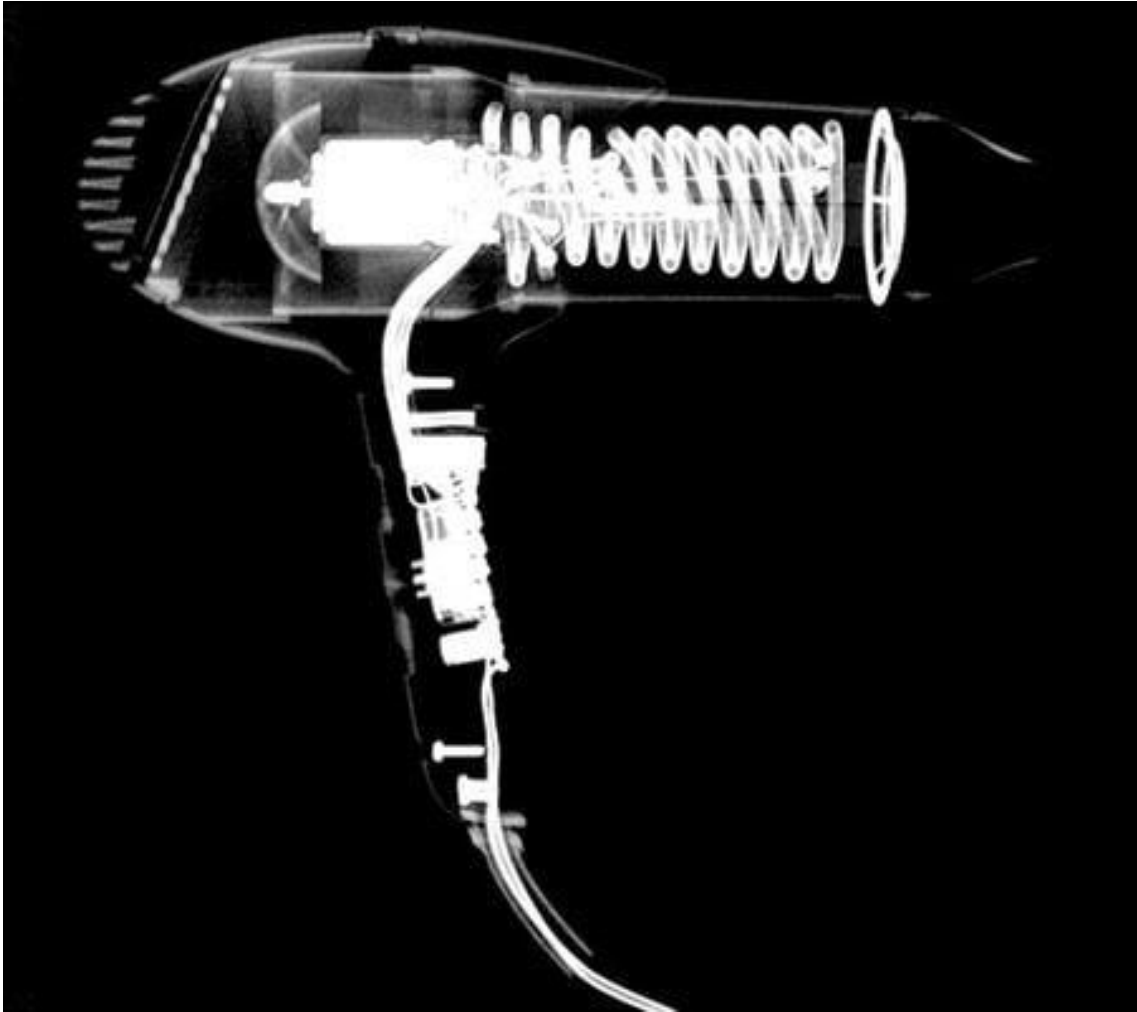


Imagen 5: en vista lateral de una secadora de cabello, se aprecia la cabeza, cuerpo y mango de la secadora, así como sus estructuras internas con mayor radiopacidad y el cable que se conecta a la corriente.



Imagen 6: se aprecia un control de play station inalámbrico en vista anterior, cuenta con sus estructuras internas con mayor radiopacidad, así como estructuras externas que son los gatillos de ambos lados, los joystick, la cruz y el cable que se conecta al dispositivo



Imagen 7: en vista anterior se aprecia que es un estuche para cosméticos, con múltiples objetos con mayor radiopacidad como los broches de pelo, objetos de pedicura, en la base del peine, los broches del estuche, perfumes en la parte de arriba, así como objetos radiolucidos que son los rulos para el cabello y el interior del estuche.

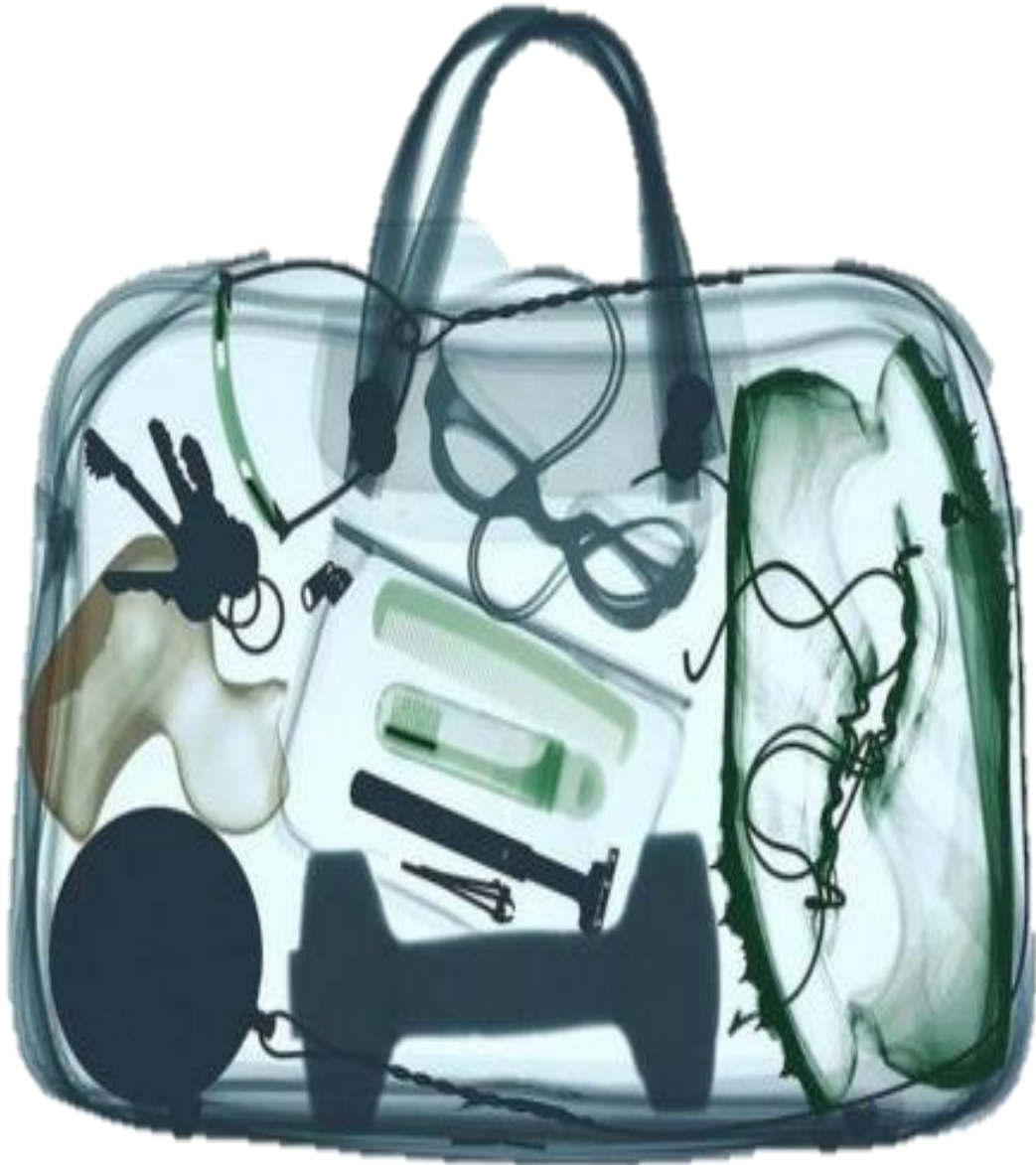

Imagen 8: en vista anterior apreciamos que se trata de una bolsa de mano, observando unas llaves, un patito de hule, unos goggles, una mancuerna, una pelota sujeta a un cable, un estuche para objetos personales y dentro de el se observan artículos de higiene personal (peine, desodorante, rastrillo y cortaúñas).

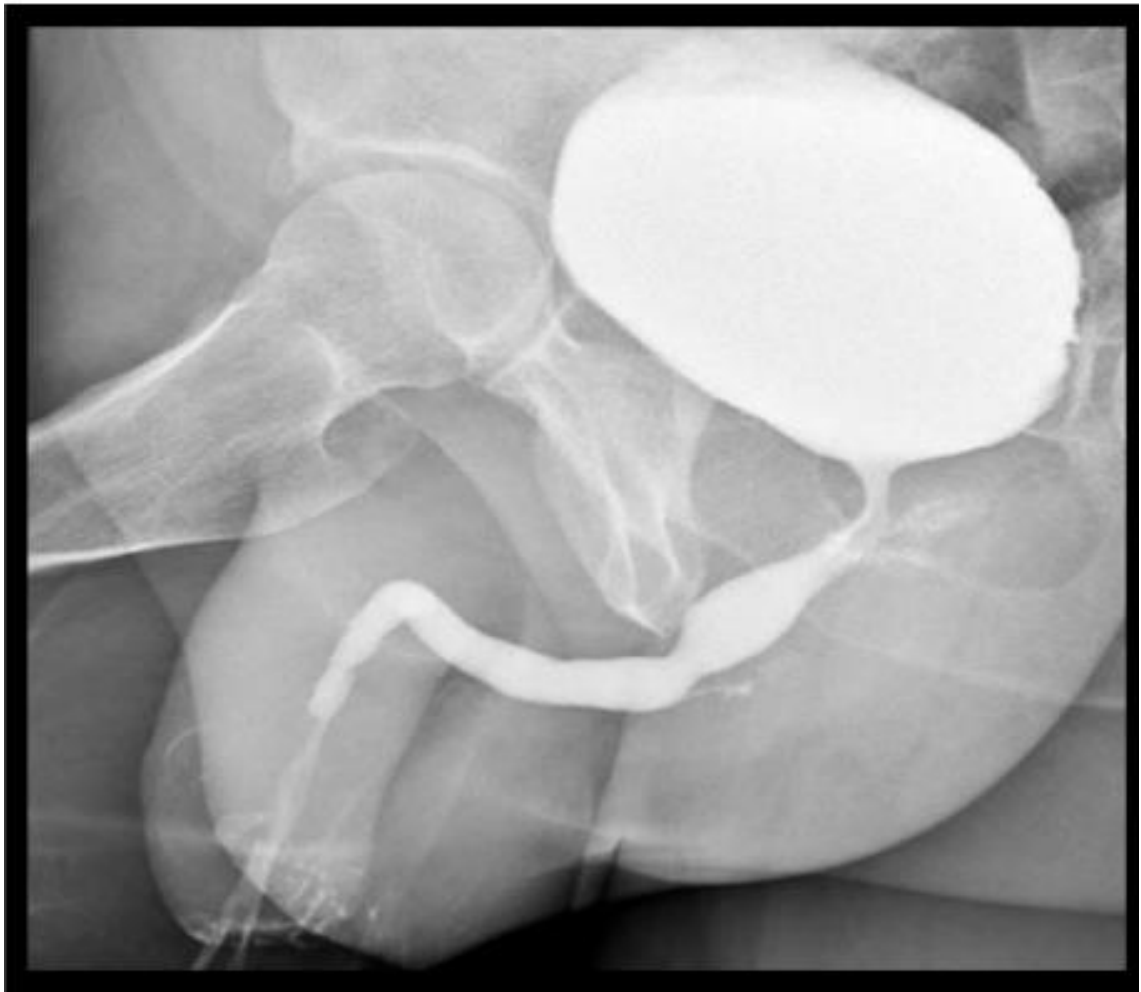


Imagen 9: se trata de una radiografía en vista lateral de la pelvis, de paciente masculino, apreciando el fémur, logrando observar el cuerpo del pene, la abertura uretral, los conductos seminíferos, vejiga, uréteres y se observan los glúteos

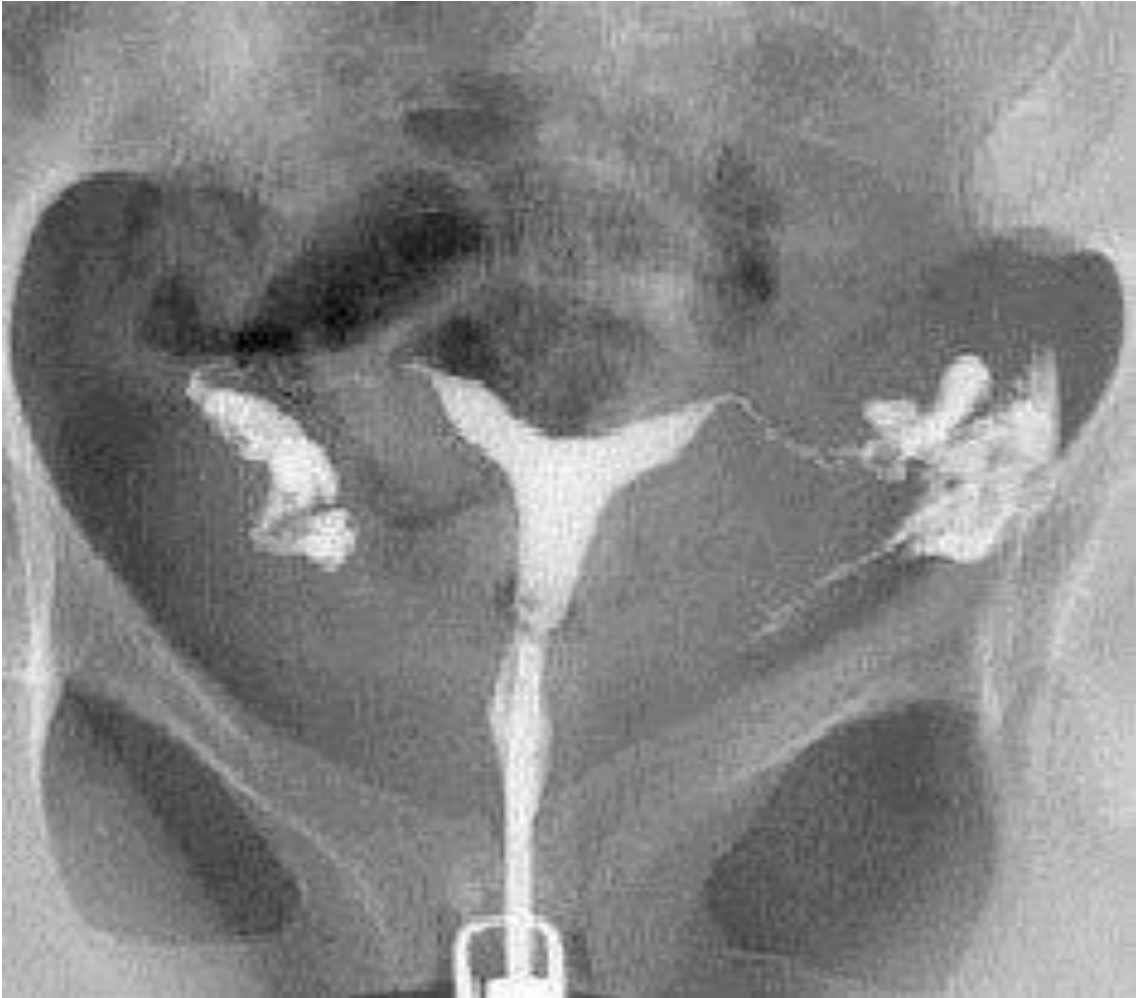

Imagen 10: Se trata de una radiografía en vista anterior de pelvis de una paciente femenino, observando las trompas de Falopio, tanto izquierda como derecha y ovarios, se aprecia el fondo, cuerpo y cuello del útero, la vejiga y un espejo

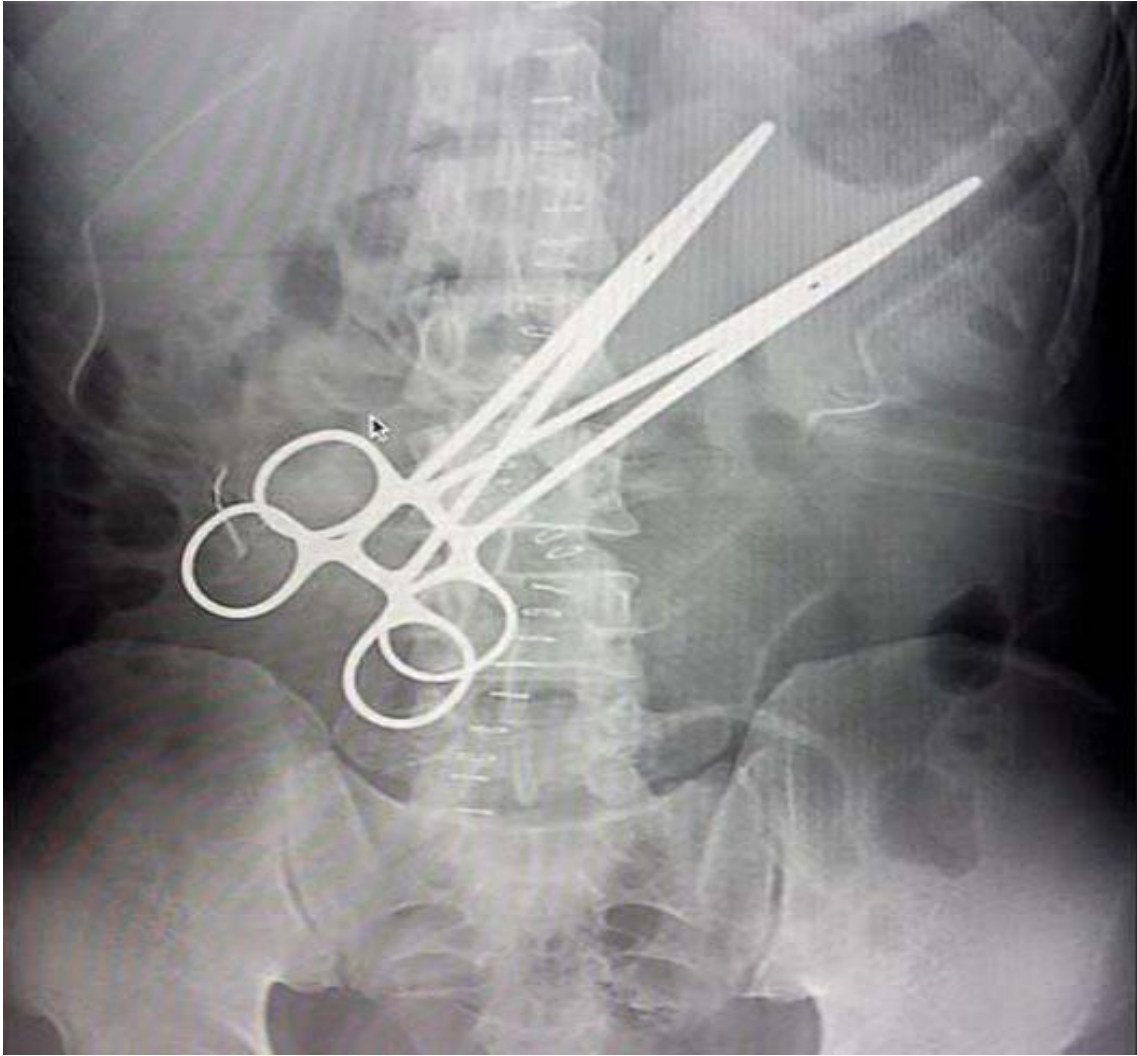


Imagen 11

Radiografía de abdomen

Aire	Grasa	Tejidos blandos/Líquido	Calcio	Metal
Asas intestinales		Músculos psoas Discos vertebrales Hígado Articulación sacroilíaca Articulación lumbosacra	Costilla flotante 11 y 12 V. torácicas 11 y 12 V. lumbares 1-4 Fosas ilíacas Crestas ilíacas Sacro Ilion	Pinzas Grapas

Radiopaco	Radiolúcido
Costilla flotante 11 y 12 V. torácicas 11 y 12 V. lumbares 1-4 Fosas ilíacas Crestas ilíacas Sacro Ilion Pinzas Grapas	Aire en asas intestinales

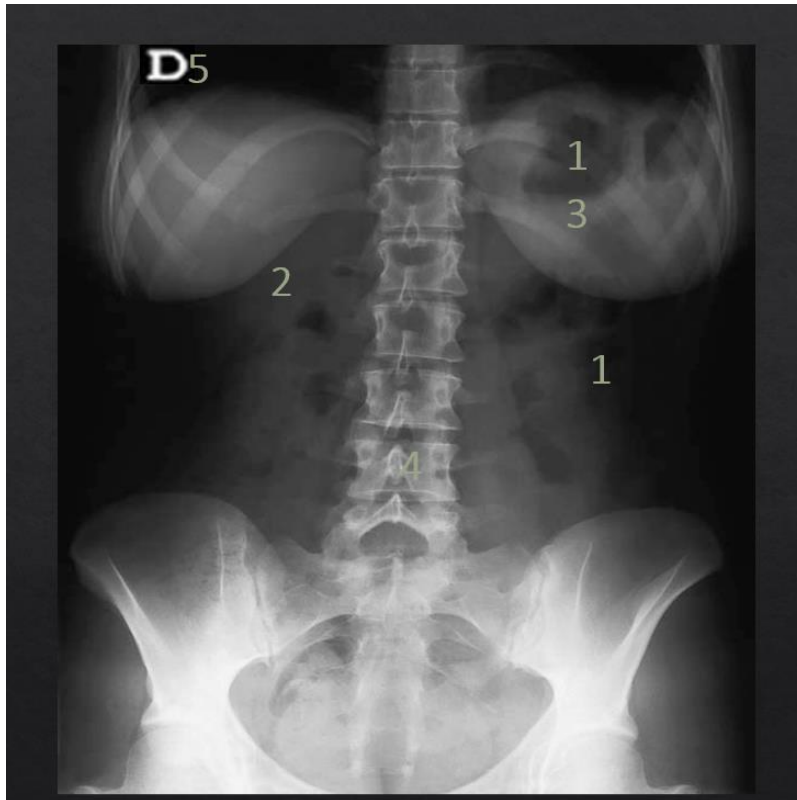


Imagen 12

Radiografía toracoabdominal

Aire	Grasa	Tejidos blandos/Líquido	Calcio	Metal
Pulmones Colon descendente	Las mamas	Músculos psoas Hígado Articulación sacroilíaca Vejiga	V. Torácicas de la 9-12 V. Lumbares de la 1-5 Costillas flotantes 11 y 12 Costillas falsas 9 y 10 Sacro Cóccix Crestas iliacas Ilion Cabeza del fémur	Letra D

Radiopaco	Radiolúcido
V. Torácicas de la 9-12 V. Lumbares de la 1-5 Costillas flotantes 11 y 12 Costillas falsas 9 y 10 Sacro Cóccix Crestas iliacas Ilion Cabeza del fémur Letra D	Pulmones Colon descendente

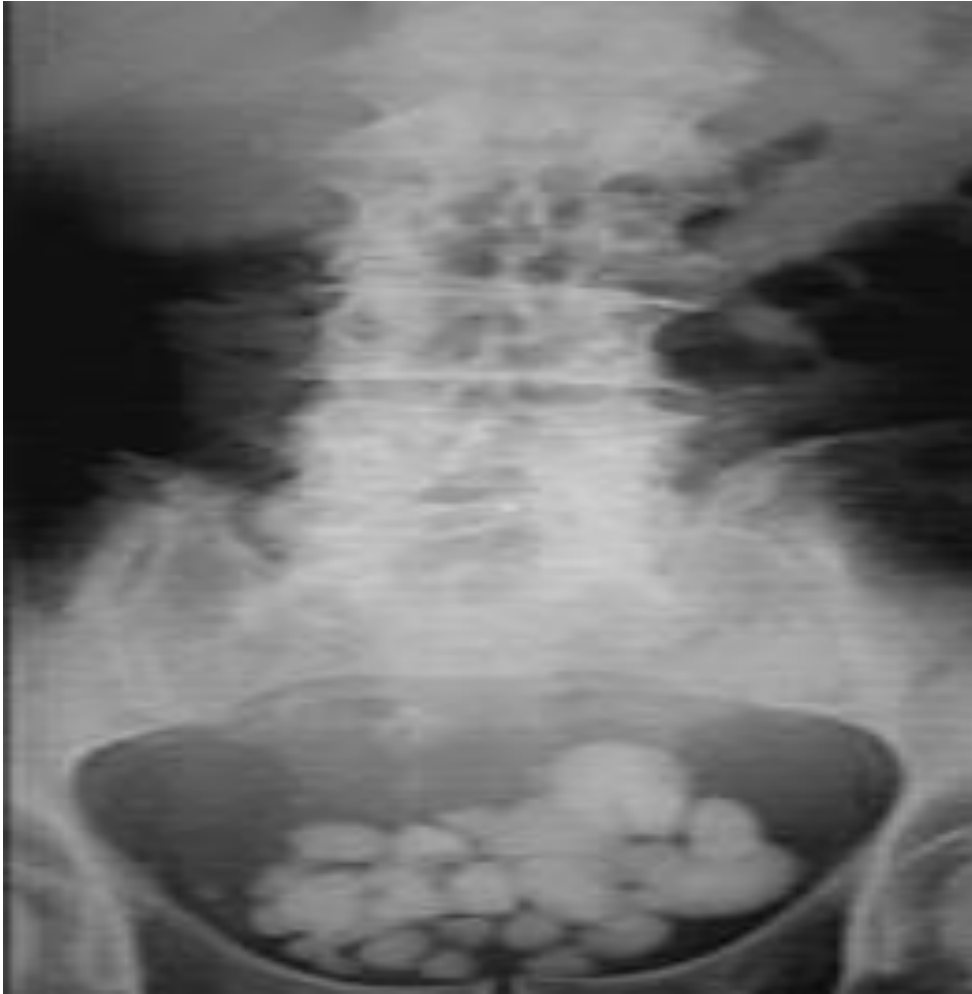

Imagen 13

Radiografía abdominopélvica

Aire	Grasa	Tejidos blandos/Líquido	Calcio	Metal
	Mamas	Discos vertebrales Litios vesicales Vejiga Articulación sacroilíaca Sífnfis del pubis	V. Torácica 12 V. Lumbares 1-4 Crestas ilíacas Cabeza del fémur	

Radiopaco	Radiolúcido
V. Torácica 12 V. Lumbares 1-4 Crestas ilíacas Cabeza del fémur	

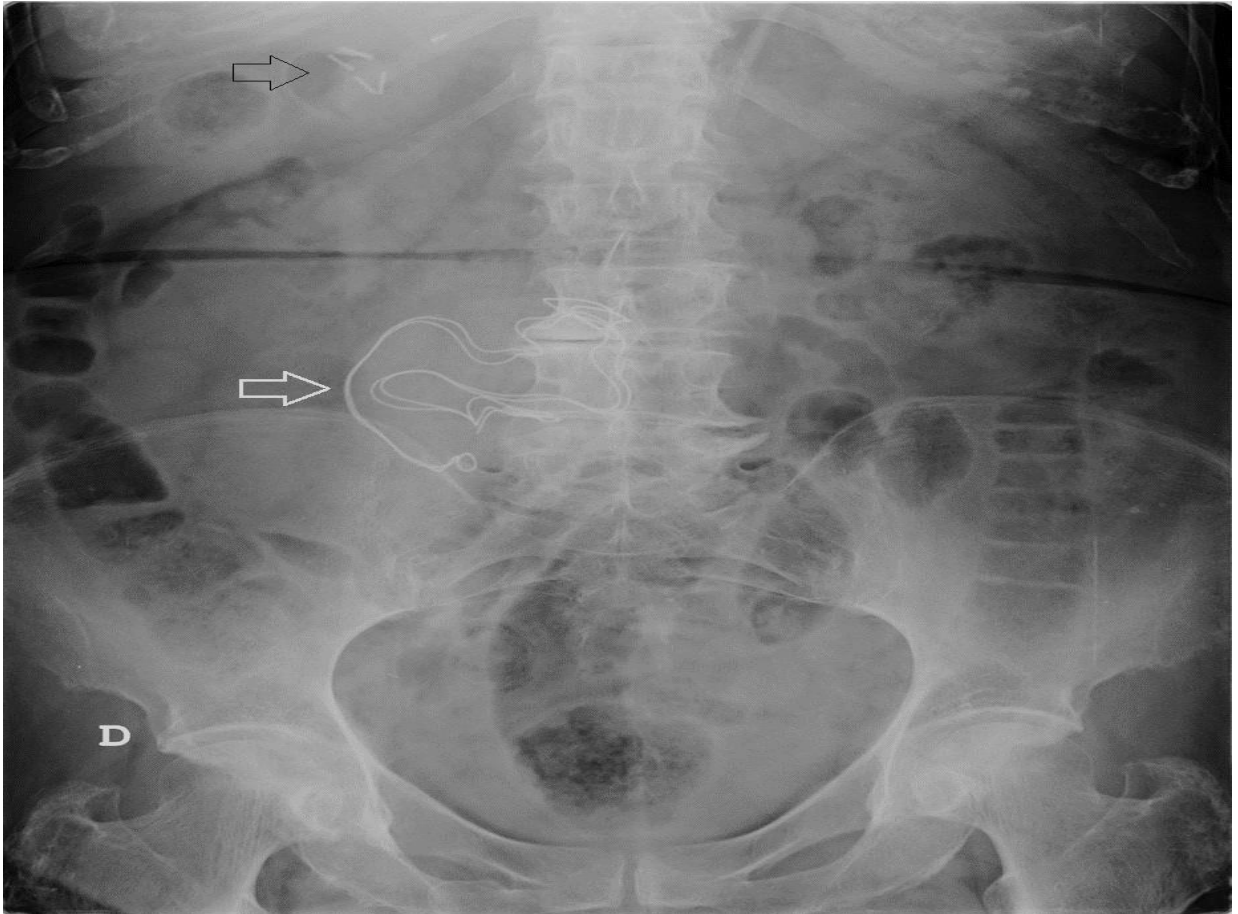


Imagen 14

Radiografía de abdomen

Aire	Grasa	Tejidos blandos/Líquido	Calcio	Metal
Asas intestinales	Peritoneo	Materia fecal Sínfisis del pubis Vejiga Objeto de bordes irregulares en el mesogastrio se asemeja a una gasa	Costillas flotantes 11 y 12 V. Lumbares de 1-5 Crestas iliacas Iliion ´ Cabeza del fémur	Letra D

Radiopaco	Radiolúcido
Costillas flotantes 11 y 12 V. Lumbares de 1-5 Crestas iliacas Iliion Cabeza del fémur Letra D	Asas intestinales

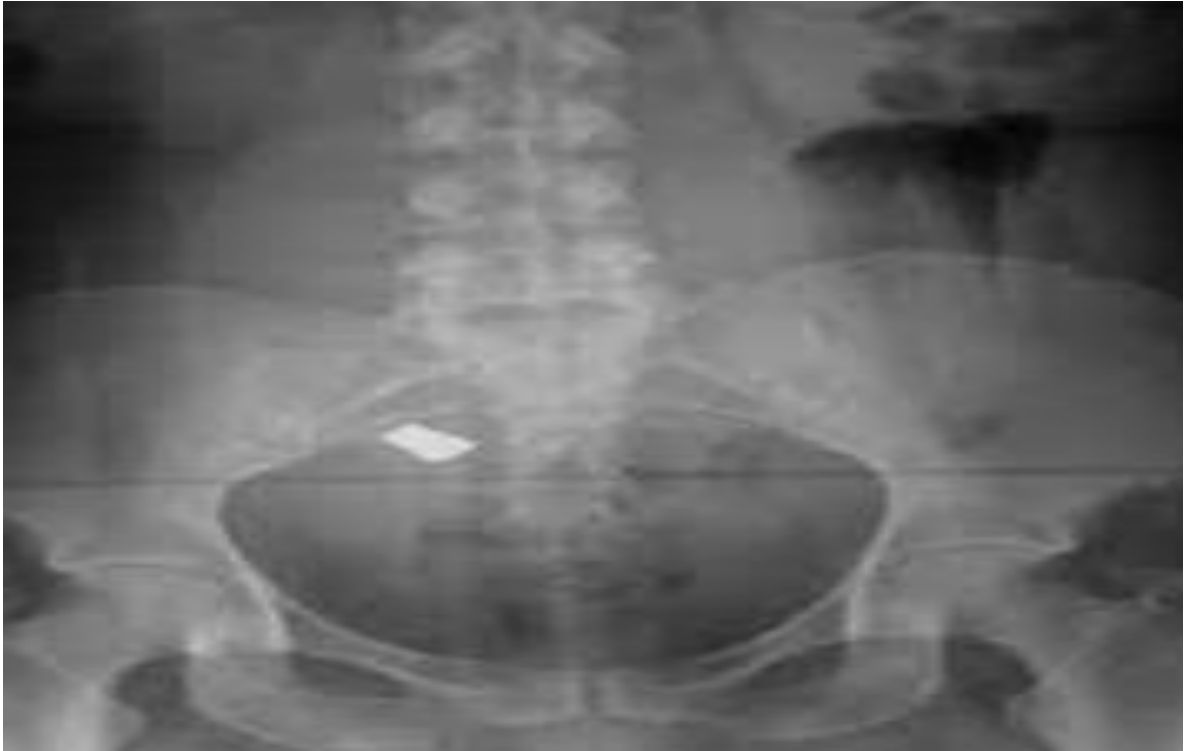

Imagen 15

Radiografía de pelvis

Aire	Grasa	Tejidos blandos/Líquido	Calcio	Metal
	Peritoneo	Músculos psoas Discos vertebrales Vejiga Sínfisis del pubis	V. Lumbares de la 1-5 Sacro Cóccix Crestas ileacas Iliion Cabeza del Femur	Objeto extraño de bordes bien definidos en pelvis

Radiopaco	Radiolúcido
V. Lumbares de la 1-5 Sacro Cóccix Crestas ileacas Iliion Cabeza del Fémur Objeto extraño de bordes bien definidos en pelvis	

