



Jennifer Guadalupe Espinosa Pérez

Dr. Gerardo Cancino Gordillo

**Cuadro de los principales signos en
imagenología de torax**


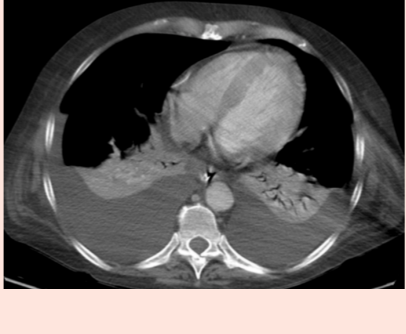



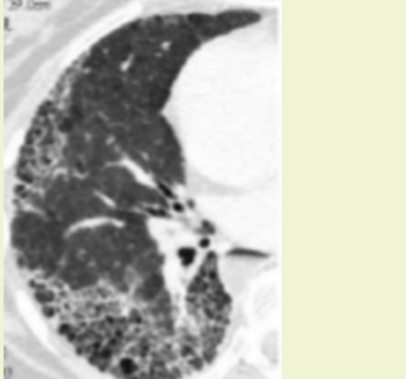




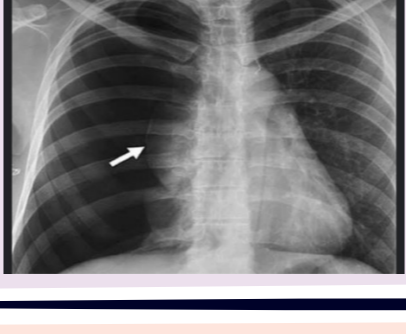



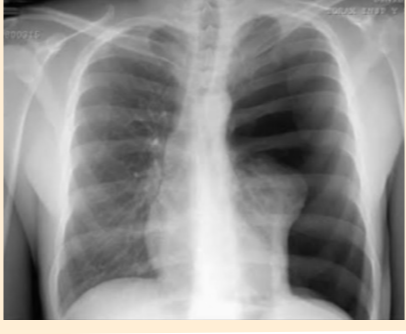



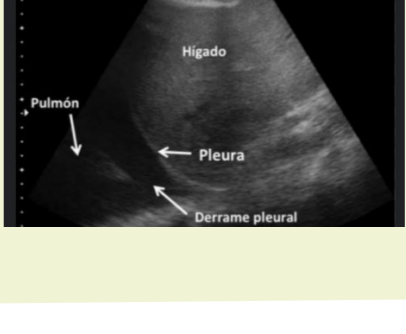
Imagenología

4

“C”



Imagenología

	Hallazgos radiograficos	Hallazgos en Tomografia	Enfermedades causantes	Imagen (RADIOGRAFÍA)	Imagen (TOMOGRAFIA)	Imagen (ULTRASONIDO)	Hallazgos en ultrasonido
Atelactasia	<ul style="list-style-type: none"> Hiperexpansión compensatoria del pulmón circundante o contralateral. Desplazamiento del corazón, mediastino, tráquea, hilio Elevación del diafragma Propinquidad de las costillas. 	<ul style="list-style-type: none"> Broncograma aéreo - Signo de cuña o triangular - Signo de sierra (contorno pleural irregular) 	<ul style="list-style-type: none"> Enfermedad granulomatosa Neumonía necrotizante Anomalia diafragmática 				
DISMINUCIÓN DE LA DENSIDAD PULMONAR	<ul style="list-style-type: none"> Horizontalización de las costillas o de un tórax con morfología "en quilla". Escasez de estructuras vasculares que atraviesan el parénquima 	<ul style="list-style-type: none"> Bullas. (Espacios aéreos grandes + 1 cm con paredes delgadas - Neumotórax 	<ul style="list-style-type: none"> Bullas enfisematosas. Neumatocele. Quiste hidatídico. 				
Enfermedad intersticial	<ul style="list-style-type: none"> Infiltrado intersticial. Líneas finas y difusa que pueden aparecer en una distribución reticular - Patrones reticulares. 	<ul style="list-style-type: none"> Engrosamiento septal. Nódulos centrolobulillares - Atelectasia redonda 	<ul style="list-style-type: none"> Neumonía intersticial inespecífica (NSIP) Neumonía intersticial linfóide (LIP) 				
HIDRONEUMOTORAX	<ul style="list-style-type: none"> - Colapso pulmonar - Costillas separadas - Aplanamiento en la base de los pulmones 	<ul style="list-style-type: none"> Área de baja densidad por aire (Áreas de baja densidad cerca del espacio pleural) 	<ul style="list-style-type: none"> Fistula broncopleural Fistula esofagopleural 				
Consolidacion	<ul style="list-style-type: none"> Consolidación del lóbulo superior izquierdo Consolidación del lóbulo inferior izquierdo Colapso del lóbulo superior izquierdo Colapso del lóbulo inferior izquierdo 	<ul style="list-style-type: none"> Extensión lobar o segmentaria. (Consolidación afecta un lóbulo pulmonar o segmento) - Abscesos o necrosis 	<ul style="list-style-type: none"> Neumonía Edema pulmonar secundario a insuficiencia cardiaca 				
NEUMOTORAX	<ul style="list-style-type: none"> Pulmón colapsado 	<ul style="list-style-type: none"> Desplazamiento del diafragma 	<ul style="list-style-type: none"> Trauma - Perforación 				
Broncograma Aereo	<ul style="list-style-type: none"> Alveolos consolidados de alta atenuación -Densos. 	<ul style="list-style-type: none"> Diferenciacion entre lesiones solidas o de liquido 	<ul style="list-style-type: none"> Neoplasias: adenocarcinoma; linfoma pulmonar Infarto pulmonar Hemorragia pulmonar Caducidad normal 				
NEUMOTORAX A TENSION	<ul style="list-style-type: none"> -Depresión del hemidiafragma 	<ul style="list-style-type: none"> - Desplazamiento del mediastino 	<ul style="list-style-type: none"> Asma o EPOC 				
Derrame pleural	<ul style="list-style-type: none"> Borramiento de la silueta diafragmática o cardiaca - Desplazamiento de estructuras mediastínicas - Atelectasia 	<ul style="list-style-type: none"> Signo de tabicamiento o loculación. Líquido se divide en compartimentos separados por tabiques fibrosos - Engrosamiento pleural 	<ul style="list-style-type: none"> mesotelioma artritis reumatoide lupus eritematoso sistémico (LES) linfoma 				<ul style="list-style-type: none"> Signo de pulmón flotante - Signo de pulmón comprimido - Desplazamiento del diafragma.