



Perez Perez Karla Guadalupe

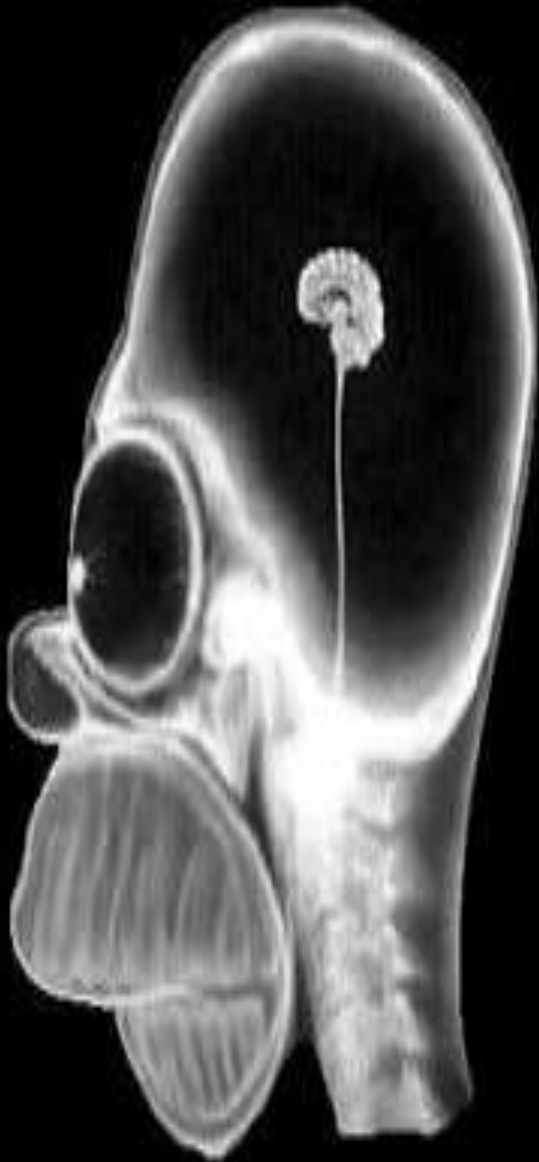DR. GERARDO CANCINO GORDILLO

INTERPRETACIONES RADIOLOGICAS

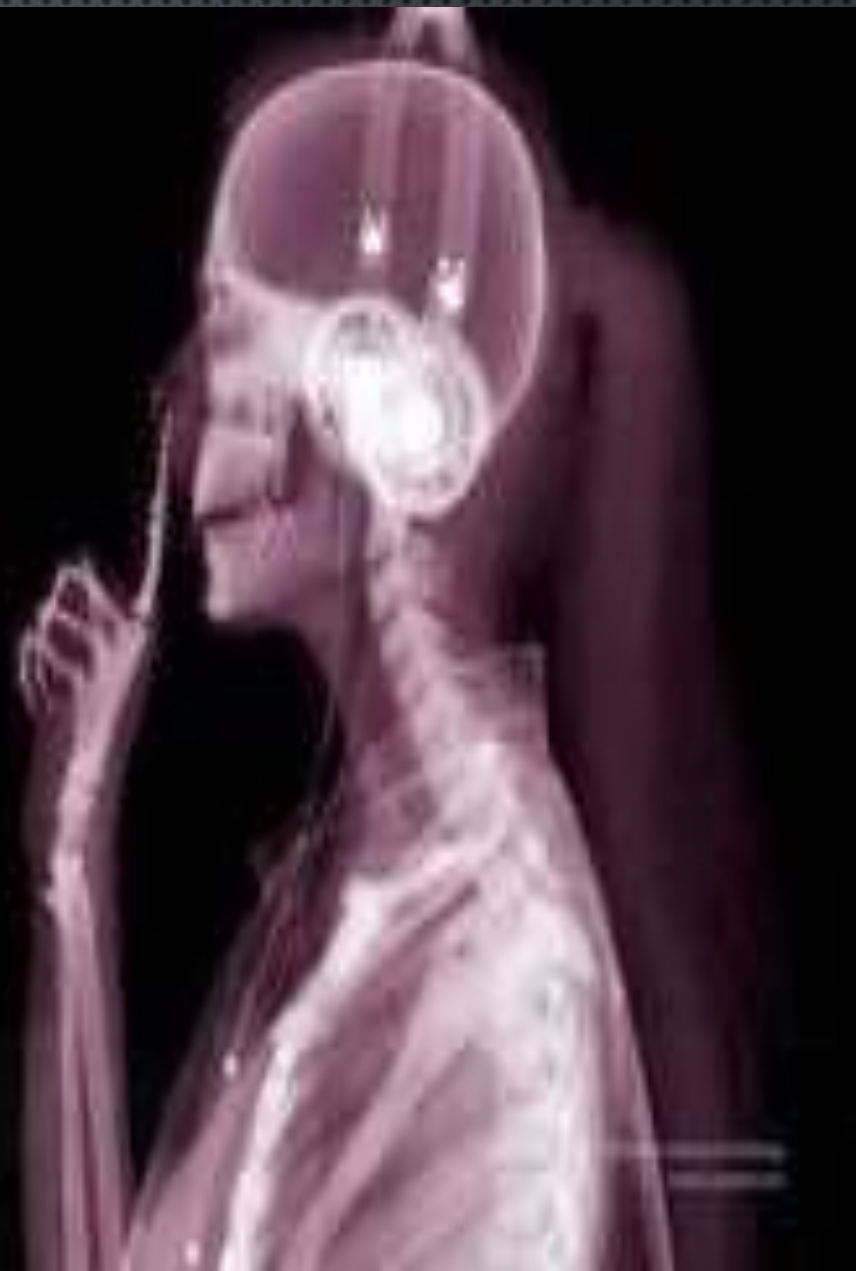IMAGENOLOGIA

4C

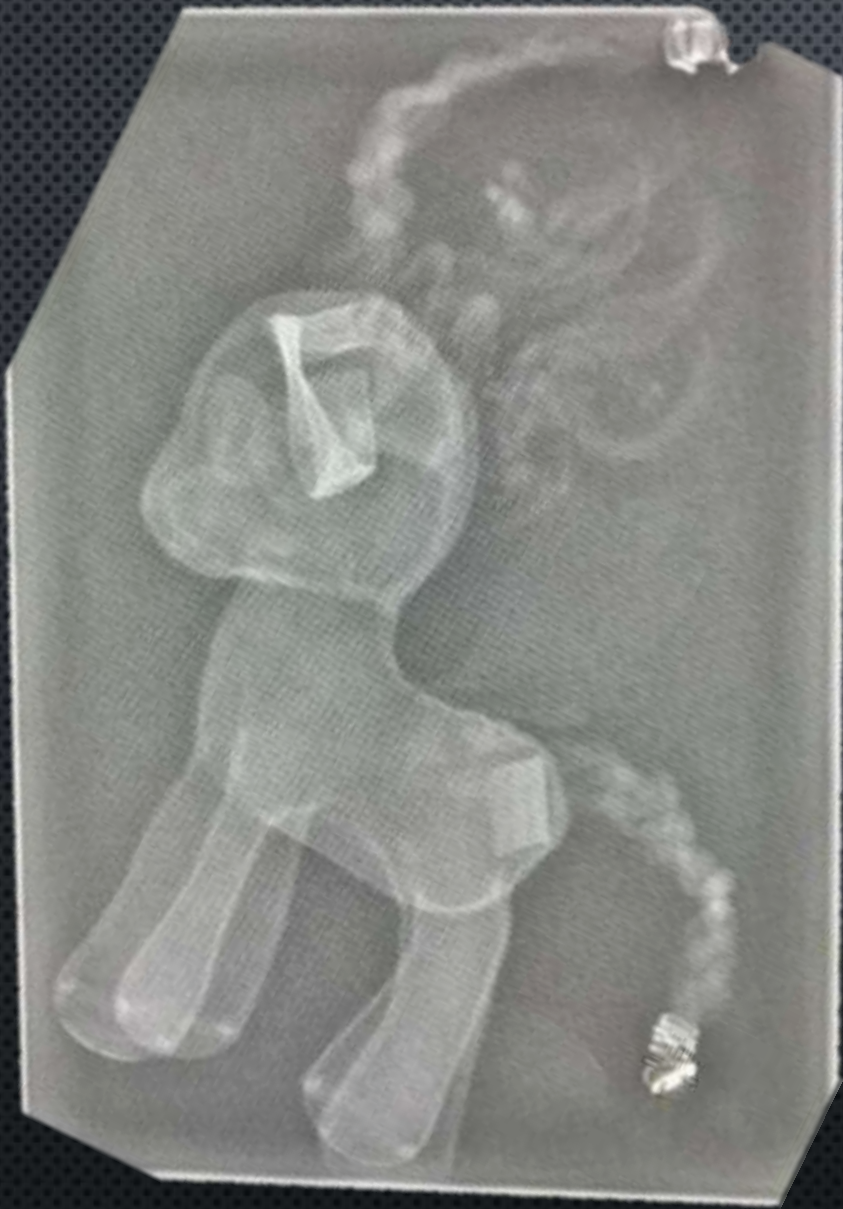Comitán de Domínguez Chiapas a 15 de Marzo de 2024.



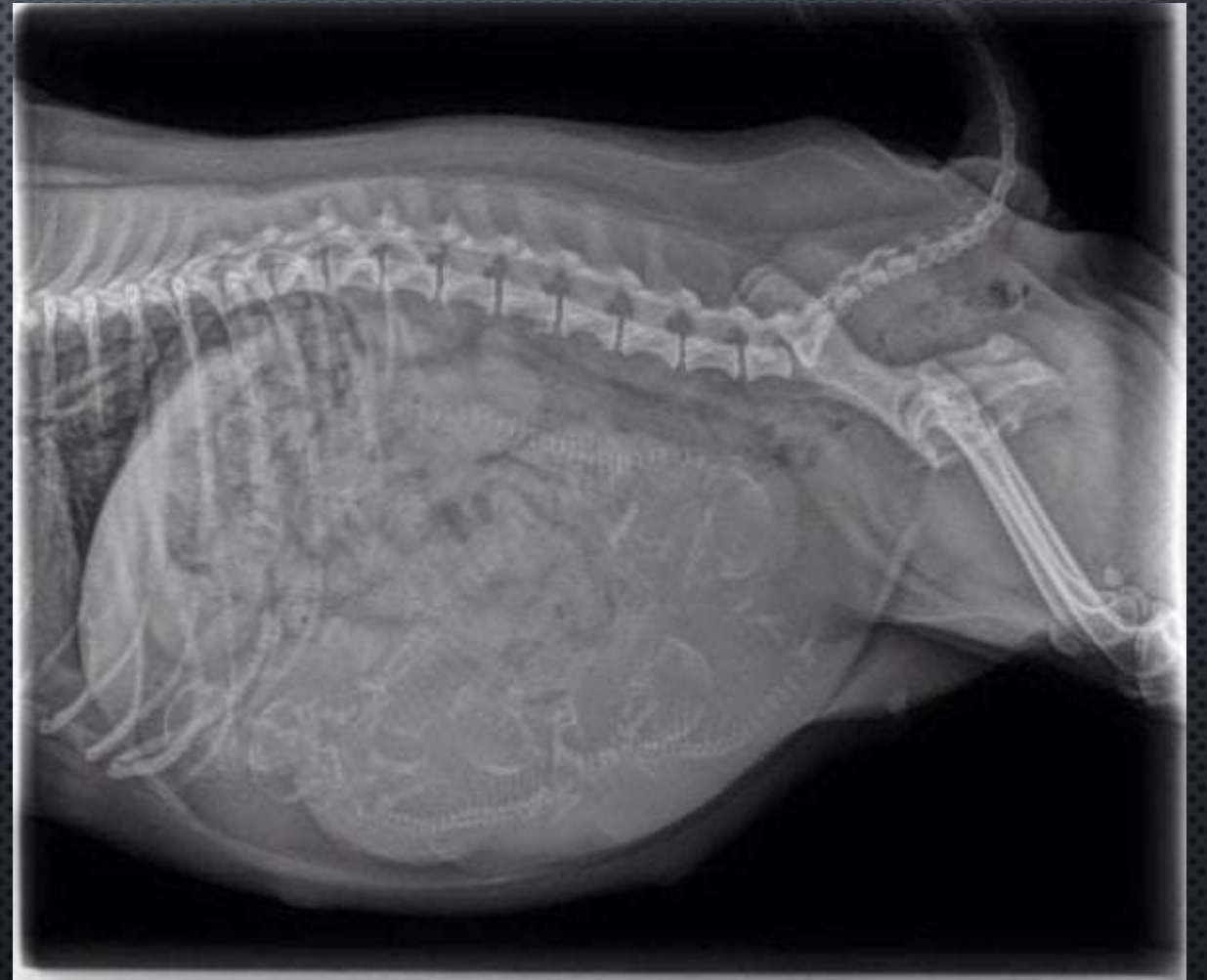IMG. 1



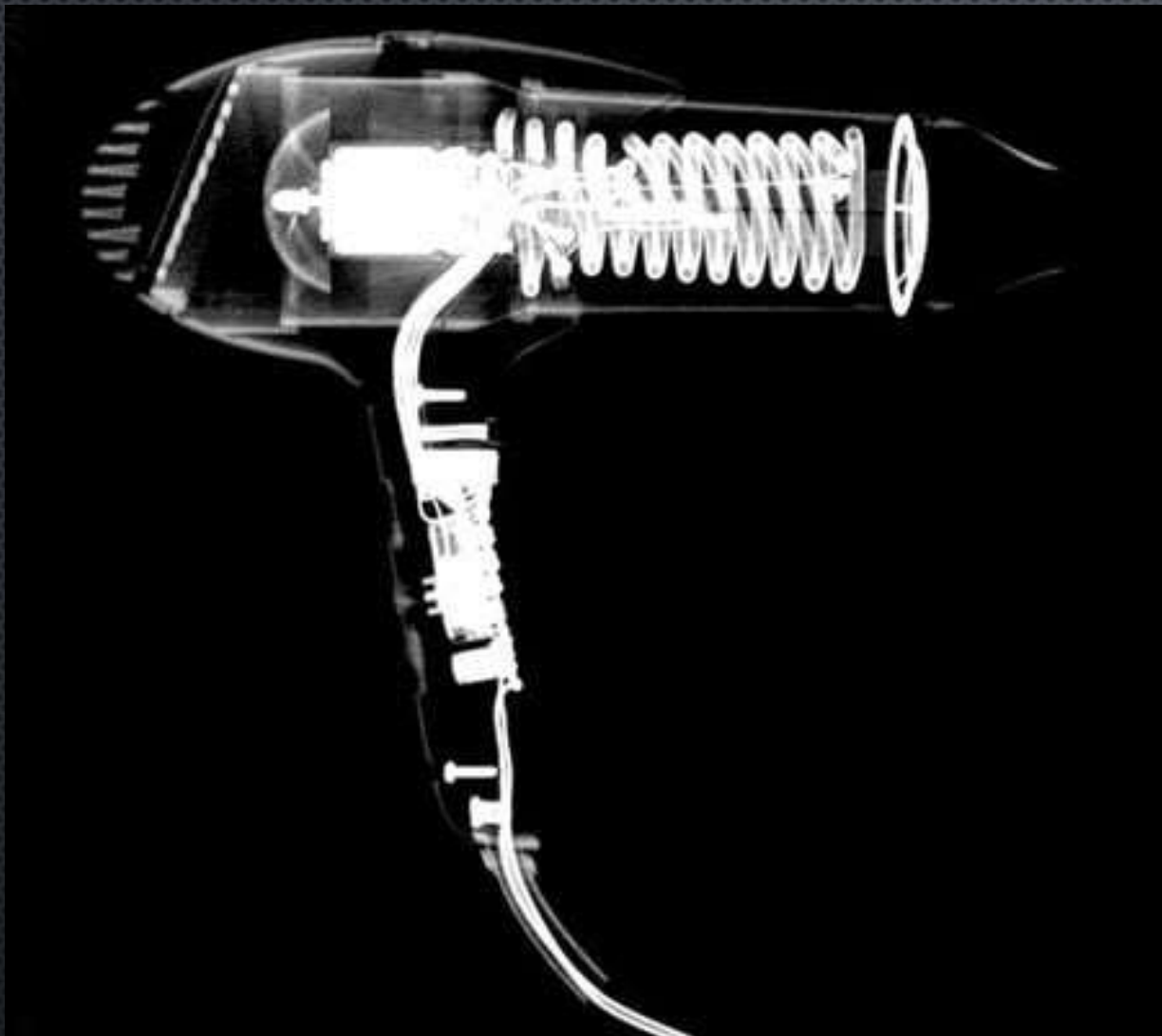
IMG. 2




IMG. 3



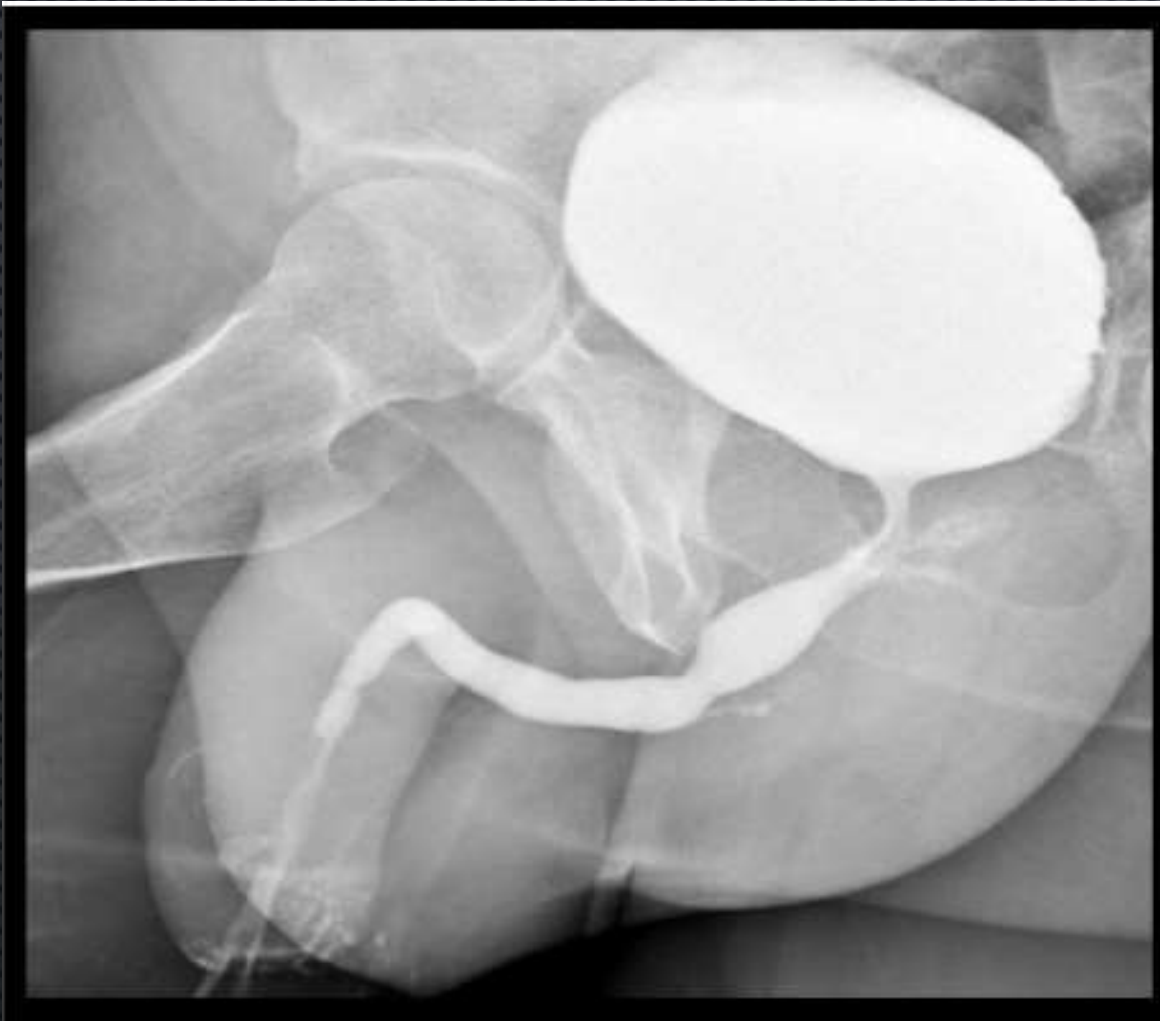IMG. 4



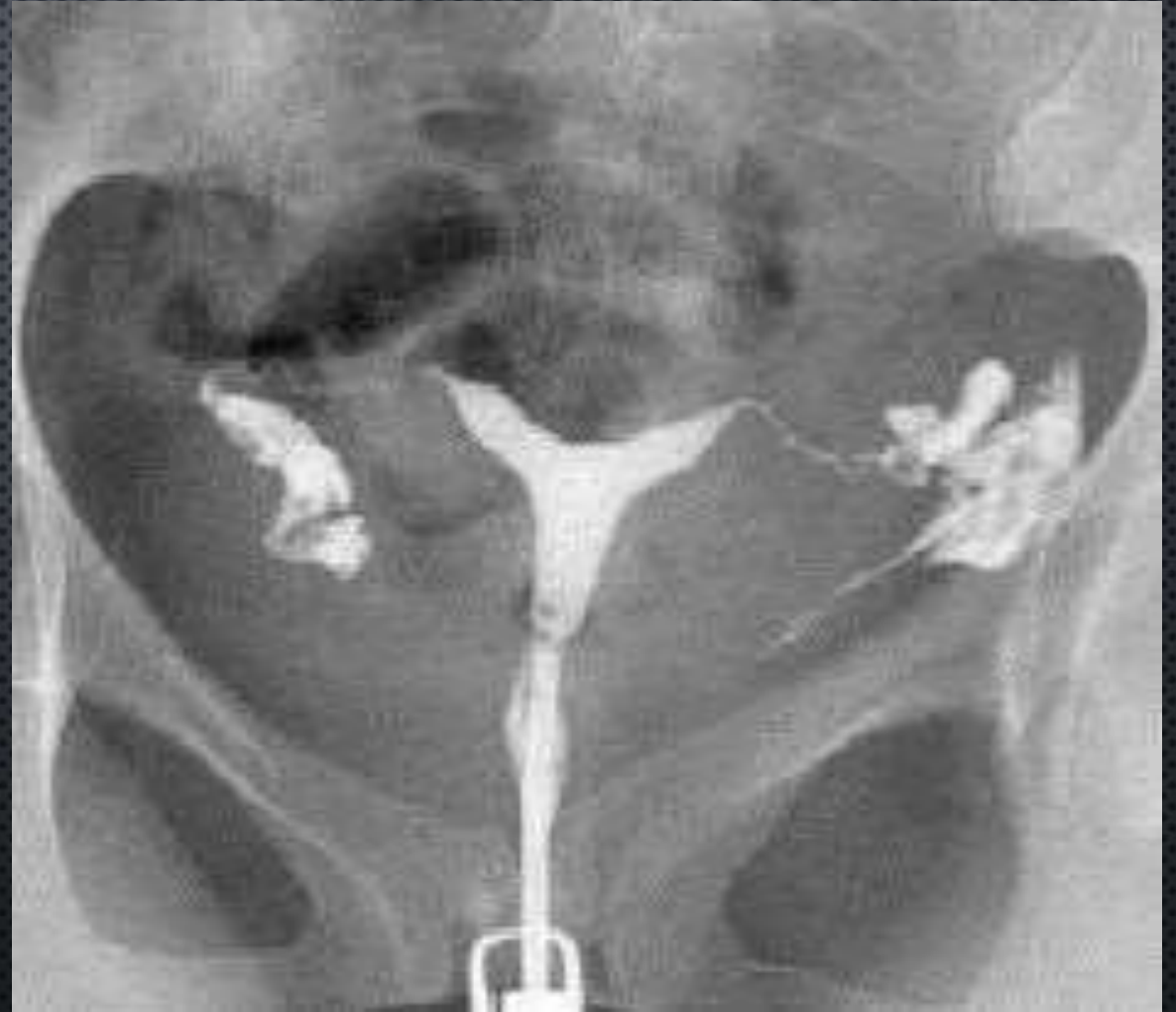IMG. 5



IMG. 6



IMG. 9



IMG. 10

ACTIVIDAD 2

- IDENTIFICA LA IMAGEN (REGION CORPORAL, P.EJ. RADIOGRAFIA ABDOMINAL)
- IDENTIFICA LAS DENSIDADES RADIOGRAFICAS QUE OBSERVAS Y NOMBRA LA ESTRUCTURA EN LA QUE SE PRESENTA
- IDENTIFICA Y CLASIFICA LAS ESTRUCTURAS RADIOPACAS Y RADIOLUCIDAS PRESENTES EN LA IMAGEN

INTERPRETACIONES

IMAGEN I:

Se observa una radiografía en la cual la persona tiene una cabeza en forma de frijol es de megamente, su mandíbula superior esta mas próxima que la inferior, tiene una protrusión en la mordida, sus ojos son más grandes, tiene un cerebro muy pequeño.

IMAGEN II:

Se observa una radiografía de un px femenino, la cual tiene audífonos, su dentadura es normal, tiene cabello largo el cual esta amarrado en forma de una coleta, trae puesta una blusa, con su brazo izquierdo esta haciendo una seña de silencio, podemos observar los huesos de las manos y los de sus brazos, al igual que sus arcos costales.

IMAGEN III:

Se observa una radiografía en la cual tiene forma de una jirafa pequeña, cuenta con 4 patas, con un cuello simétrico y alargado, una cola larga, con una cabeza simétrica, sin huesos ya que es un juguete.

IMAGEN IV

Se observa una radiografía en la cual podemos ver que tiene una posición hacia a un lado, su abdomen tiene forma de un balón, podemos ver los últimos espacios intercostales, podemos observar su columna vertebral y un arte de su pelvis.

IMAGEN V: Observamos una radiografía de una secadora la cual dentro de ella contiene lo siguiente: un espiral, un motor, un cable el cual baja por el mango donde se sostiene la secadora, tiene 4 tornillos.

IMAGEN VI:

Observamos un objeto con forma de control remoto en la cara anterior dentro de ella podemos ver un cable que tiene un circuito, cuenta con 4 botones, 2 del lado derecho y 2 izquierdos, podemos observar dos tornillos en la parte de arriba abajo.

IMAGEN VII:

En la radiografía podemos observar un maletín, tiene forma rectangular, tiene una tapa, en la cual tiene un agarradero en forma de media luna, en la cara anterior baja tiene un broche triangular, dentro de ella tiene:

Un cepillo, 2 broches, 4 tubos. Un sobre, un frasco con forma de sprite, 2 perfumes, un cable, unas pastillas, una cajita, un estuche que contiene corta uñas, un vibrador, espejo.

IMAGEN VIII:

Es una bolsa rectangular tiene un agarradero y dentro de ella contiene:

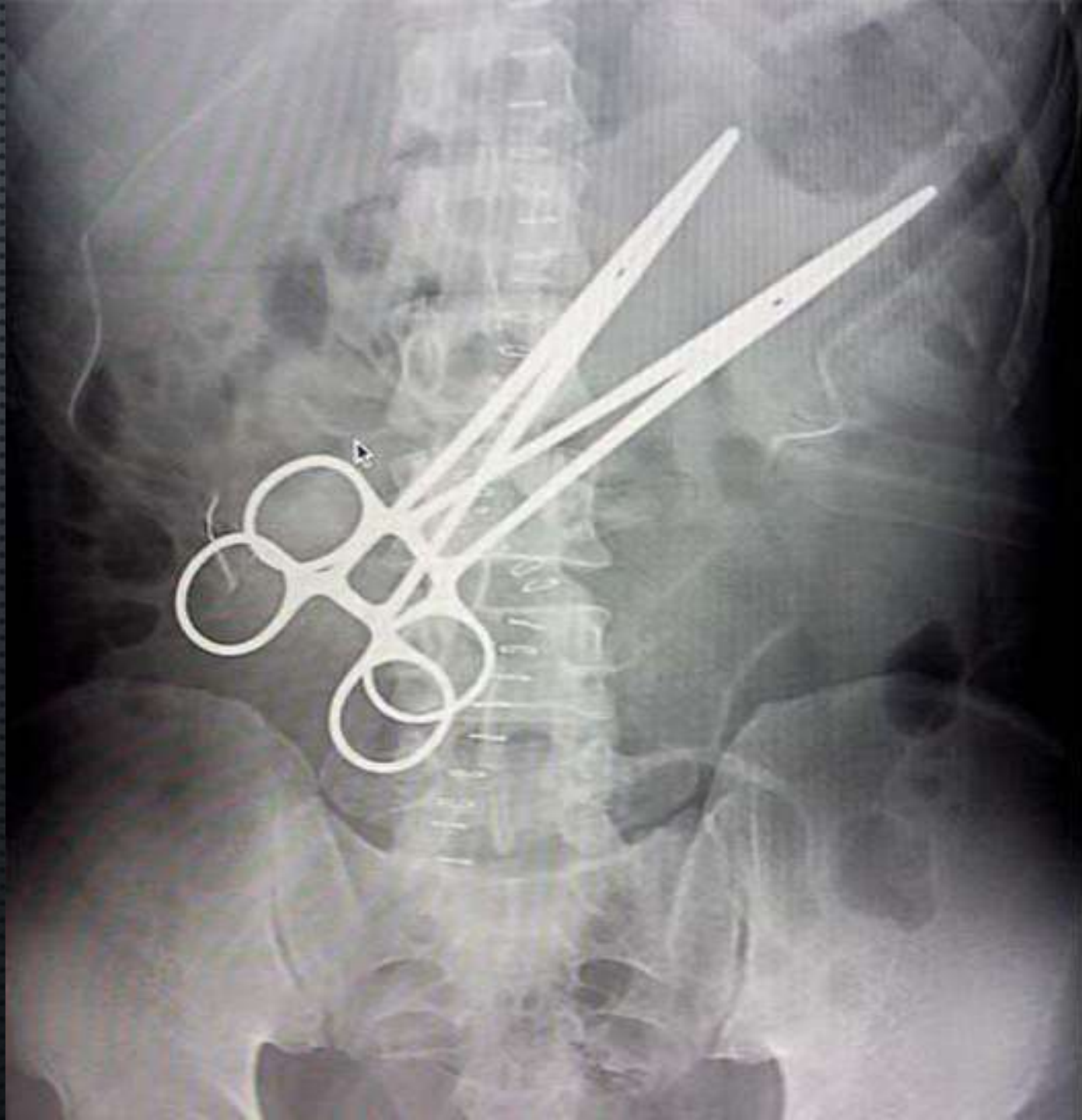
1 pesa, 1 bola con una cadena, 4 llaves, un estuche, un par de tenis ambos tienen cordones y picos, unas llaves, goggles

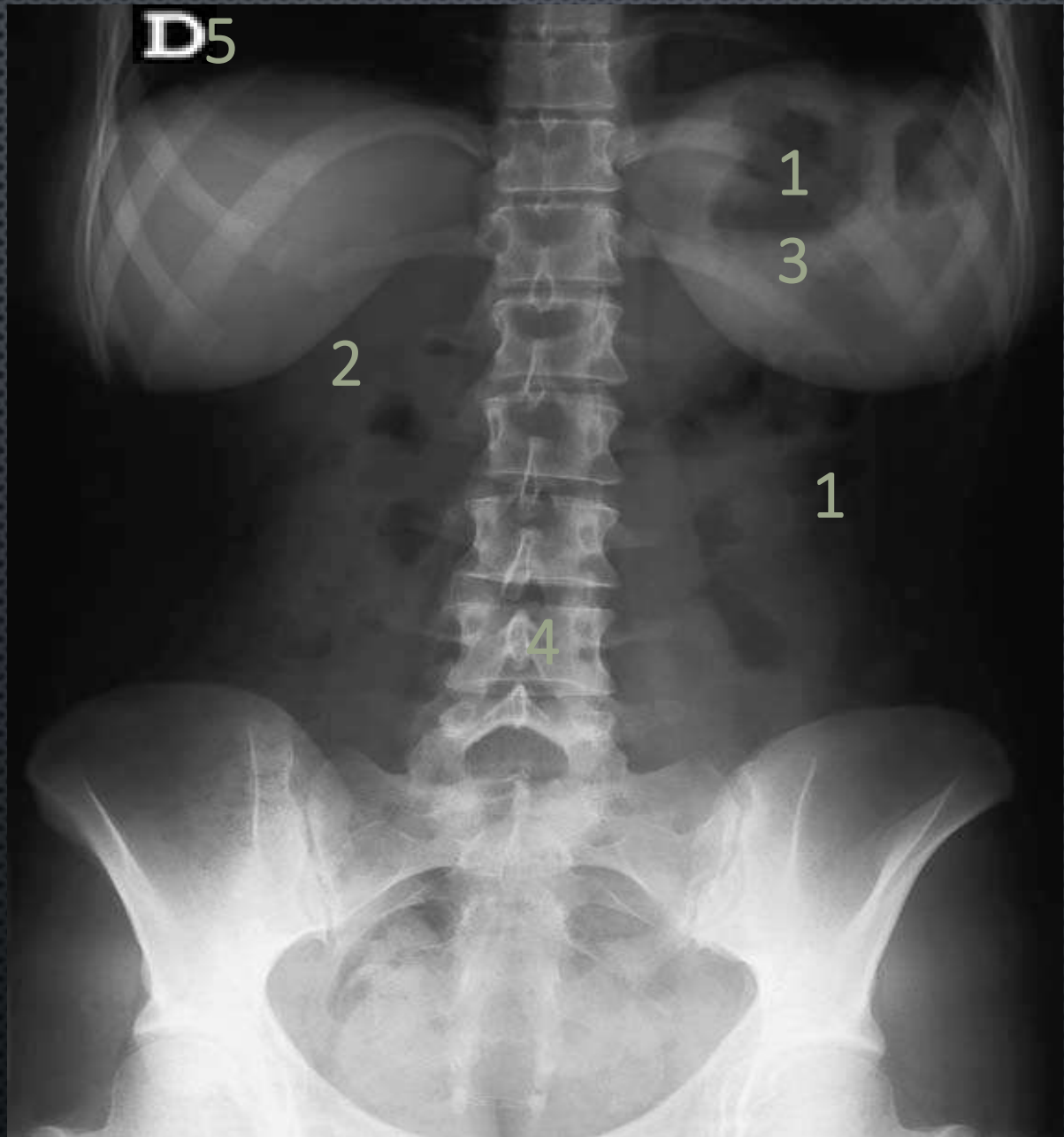
IMAGEN IX:

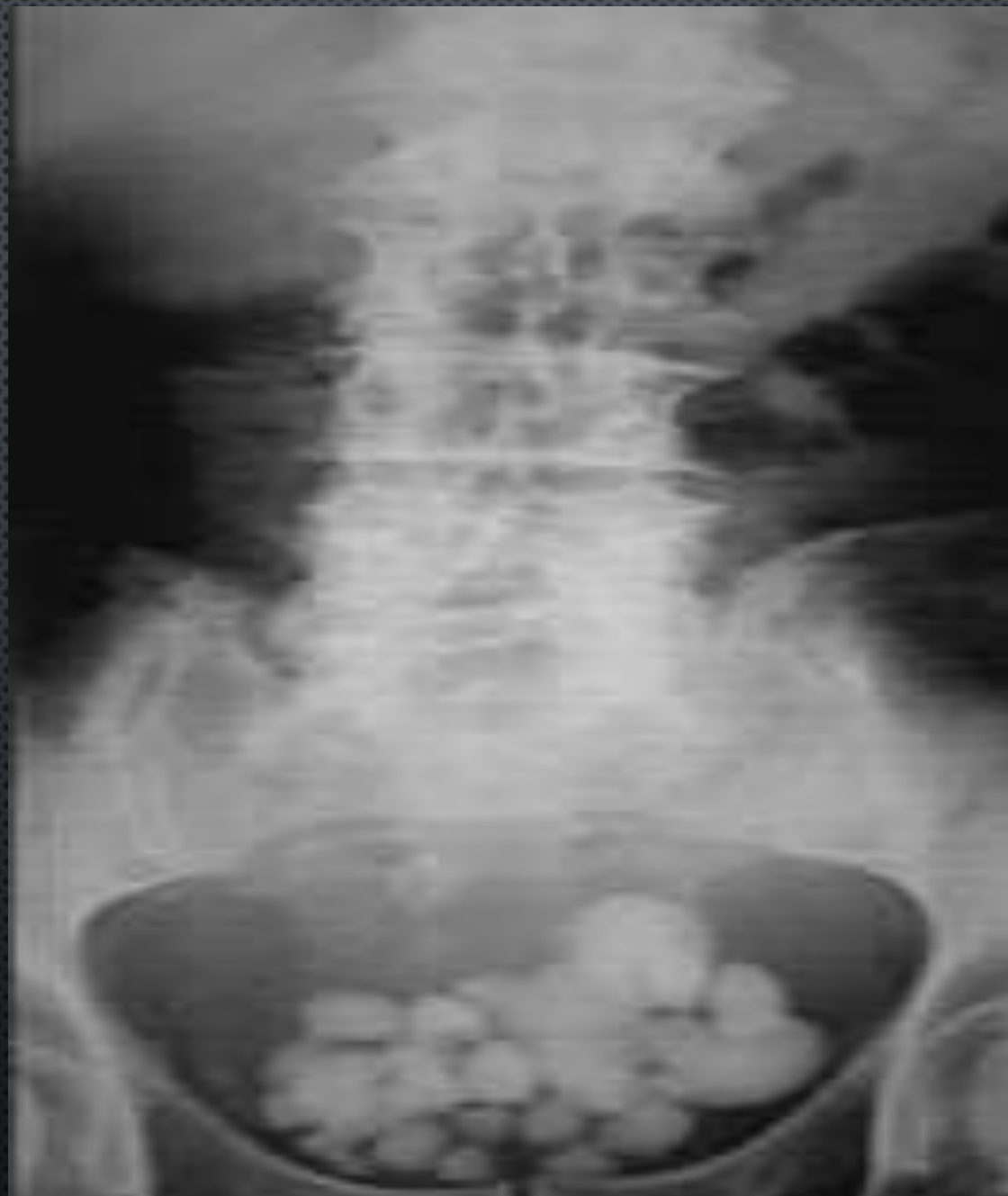En la radiografía podemos observar el aparato reproductor masculino, que tiene 2 testículos, vejiga y porción vesical.

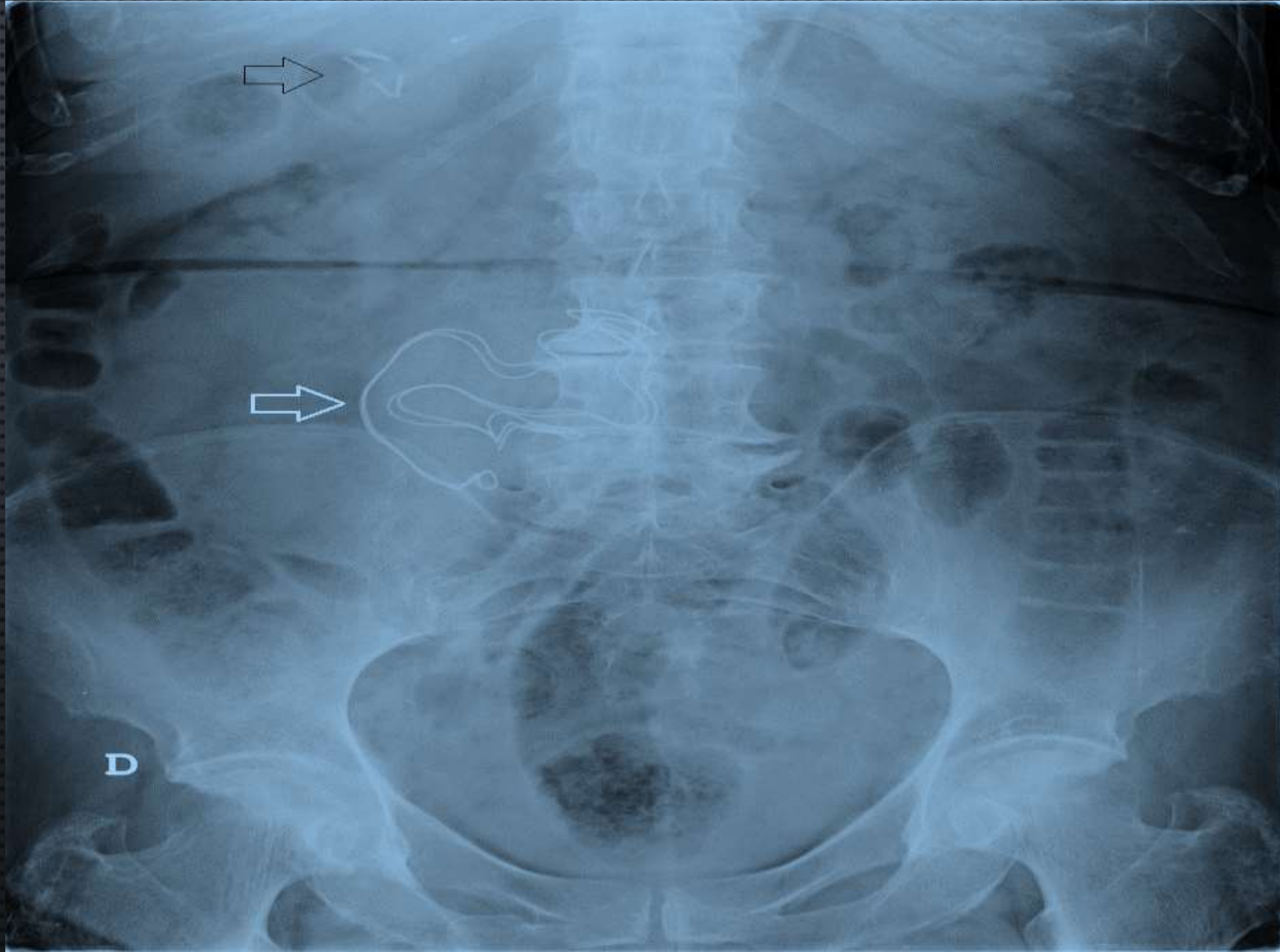
IMAGEN X:

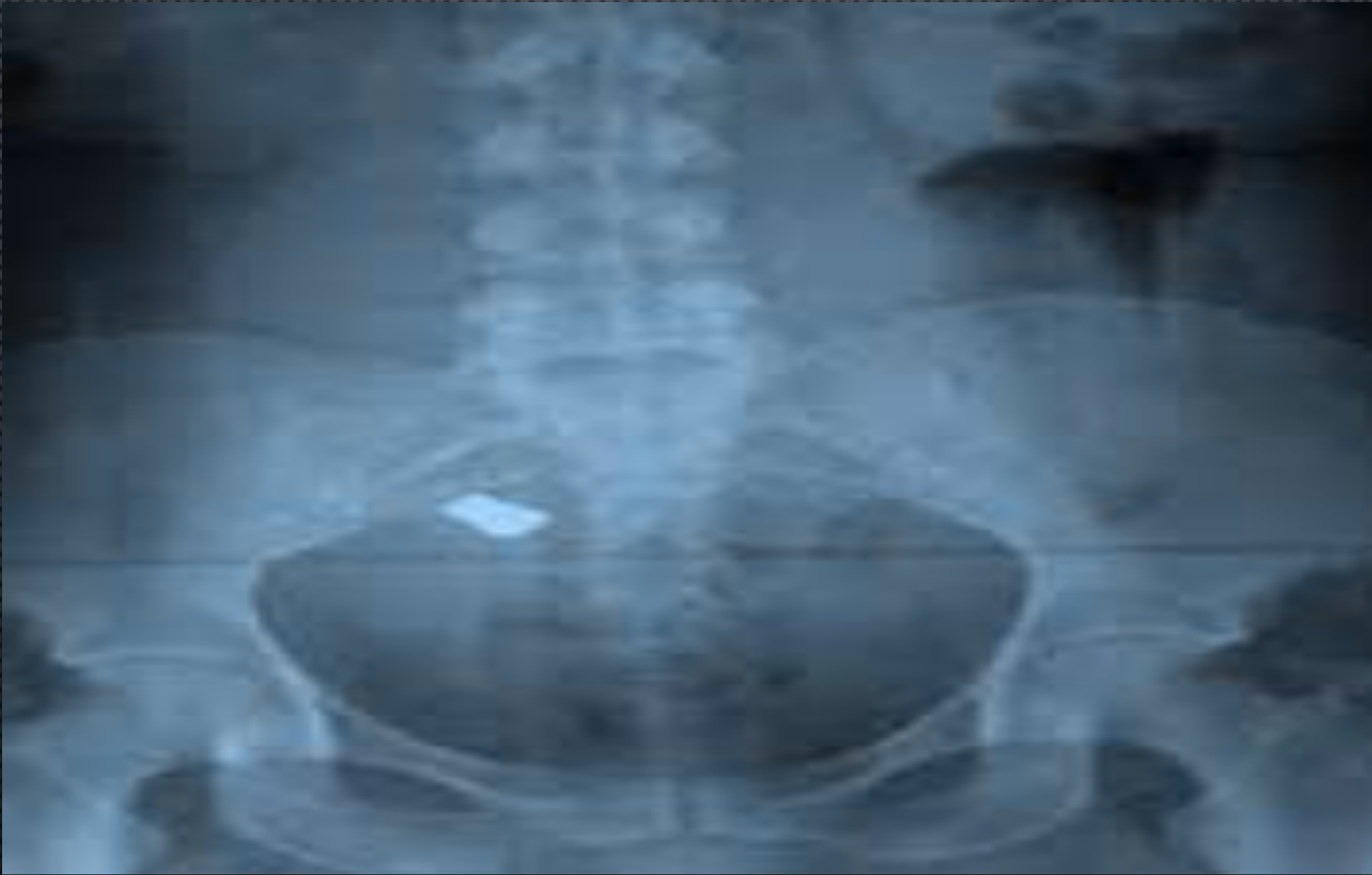En la radiografía podemos observar el aparato reproductor femenino, podemos ver 2 ovarios, la pelvis, liquido cayendo, trompas de Falopio.











INTERPRETACIONES

IMAGEN I

AIRE	GRASA	CALCIO	LTB	METAL
Pulmones	Intra abdominal	Columna	Borde hepático	Pinzas
		Arcos costales	Tejido blando	H, de sutura
		Pelvis		Grapas

RADIOLUCIDO	RADIOPACO
Intestino	Columna
	Arcos costales
	Tijeras
	Pelvis

IMAGEN II

AIRE	GRASA	CALCIO	LTB	METAL
Pulmones	Mamas	Pelvis		
		Columna		
		Discos costales		

RADIOLUCIDO	RADIOPACO
Bases pulmonares	Pelvis
Glandulas mamarias	Crestas iliacas
	Sacro
	Vertebras lumbares
	Vertebra torácica

IMAGEN III

AIRE	GRASA	CALCIO	LTB	METAL
		Vertebra	Litos	
		Pelvis	Vejiga	
		Litos		

Radiolucido	RADIOPACO
	Vertebras
	Pelvis menor
	Litos

IMAGEN IV

AIRE	GRASA	CALCIO	LTB	METAL
Intestino	Tejido adiposo	Columna		Grapas
Asas intestinales		Pelvis		
		Arcos costales		

RADIOLUCIDO	RADIOPACO
Intestino	Columna
	Pelvis
	Arcos costales

IMAGEN V

AIRE	GRASA	CALCIO	LTB	METAL
		Columna vertebral	Mamas	Placa
		Pelvis		

RADIOLUCIDO	RADIOPACO
	Pelvis
	Columna
	Placa