



Nombre del alumno: Karina Montserrat Méndez Lara

Nombre del profesor: Gerardo Cancino Gordillo

Nombre del trabajo: Cuadro de los principales signos en imagenología de tórax

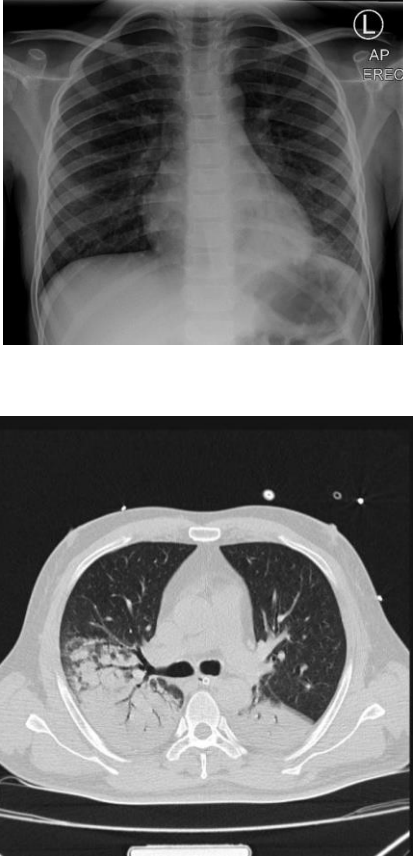
Materia: Imagenología

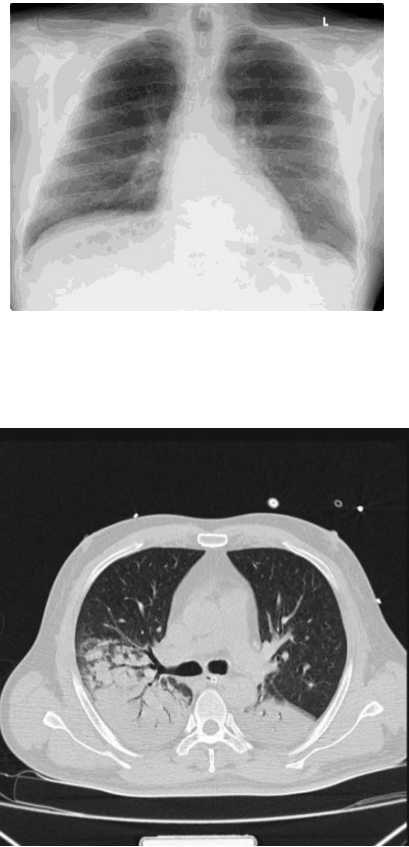

Grado: 4


Grupo: "C"

Comitán de Domínguez Chiapas a 26 de abril del 2024

PRINCIPALES SIGNOS EN IMAGENOLOGIA DE TORAX

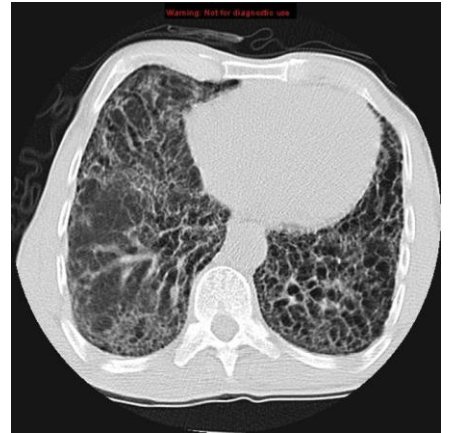Patrón o signo radiográficos	Hallazgos en radiografía	Hallazgos en tomografía	Hallazgos en ultrasonido	Enfermedades	Imagen
Broncograma aéreo	<p>Un bronquio lleno de gas no atenúa los rayos X a su paso por el tórax. Como tales, aparecen negros (o al menos muy oscuros) en la radiografía o la tomografía computarizada. En un pulmón normal, los bronquios están rodeados de alvéolos que también están llenos de gas y, por tanto, son prácticamente indistinguibles. Sin embargo, cuando hay material líquido en los alvéolos circundantes, esta acumulación anormal atenúa los rayos X y por eso el pulmón aparece denso o blanco. Esto es lo que llamamos opacificación del espacio aéreo. Los bronquios que atraviesan esta área ahora se ven claramente como tubos llenos de gas que atraviesan un área del pulmón de apariencia sólida.</p> <p>Los broncogramas aéreos se observan con mayor frecuencia en la consolidación que en el colapso, aunque su presencia no excluye el colapso.</p>	<p>La tomografía computarizada utiliza rayos X para crear una imagen de múltiples cortes de una sección de la anatomía. Como tal, los hallazgos de las imágenes son similares a los de una radiografía: sólo que los vemos con mucho más detalle.</p>		<ul style="list-style-type: none"> • consolidación pulmonar • Edema pulmonar : especialmente con edema alveolar • atelectasia no obstructiva • enfermedad pulmonar intersticial grave • neoplasias: adenocarcinoma ; linfoma pulmonar • infarto pulmonar • hemorragia pulmonar • vencimiento normal 	

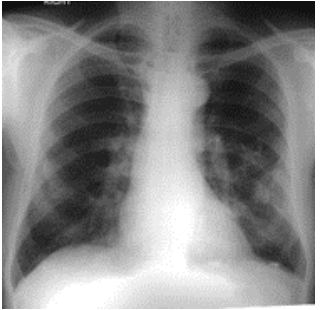
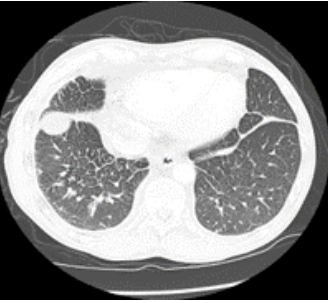
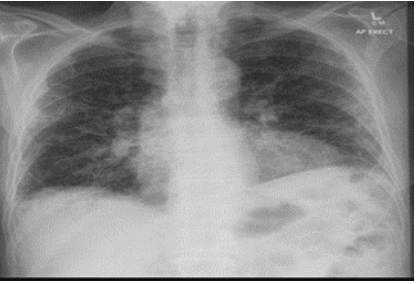
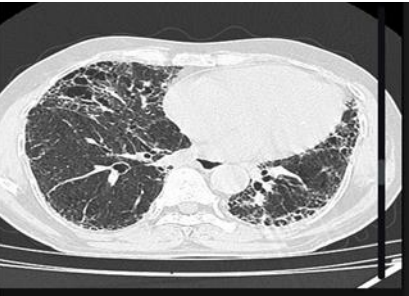
<p>Consolidación</p>	<p>En la radiografía de tórax se reconocen varios patrones:</p> <ul style="list-style-type: none"> • consolidación lobar <ul style="list-style-type: none"> ○ consolidación del lóbulo superior derecho ○ consolidación del lóbulo medio derecho ○ consolidación del lóbulo inferior derecho ○ consolidación del lóbulo superior izquierdo ○ consolidación del lóbulo inferior izquierdo • bronconeumonía • colapso pulmonar lobar <ul style="list-style-type: none"> ○ colapso del lóbulo superior derecho ○ colapso del lóbulo medio derecho ○ colapso del lóbulo inferior derecho ○ colapso del lóbulo superior izquierdo ○ colapso del lóbulo inferior izquierdo 	<p>Describe un aumento de la atenuación pulmonar suficiente para oscurecer las paredes bronquiales y los vasos sanguíneos (en la TC sin contraste).</p>		<ul style="list-style-type: none"> • hemorragia pulmonar • adenocarcinoma • neumonía lipoidea • neumonía por aspiración. • proteinosis alveolar • neumonía bacteriana • edema pulmonar secundario a insuficiencia cardíaca • ahogamiento 	
<p>Enfermedad intersticial</p>	<p>Las enfermedades pulmonares difusas tienden a causar opacificación infiltrativa en la periferia del pulmón, pero los patrones varían entre las diferentes etiologías. Consulte los artículos sobre cada etiología específica enumerada anteriormente para obtener detalles específicos sobre su patrón de imágenes.</p>	<p>El seguimiento y la monitorización dependerán de una multitud de factores, como síntomas y otras comorbilidades, etc. Si bien no hay recomendaciones de consenso estrictas disponibles en relación con el seguimiento por imágenes para pacientes con formas fibrosantes progresivas, muchos consideran una TCAR en el momento inicial del paciente. presentación y luego cada 12 a 18 meses para evaluar la progresión</p>		<ul style="list-style-type: none"> • sarcoidosis , histiocitosis de células de Langerhans • neoplasia <ul style="list-style-type: none"> ○ primario, por ejemplo, linfoma , otras enfermedades linfoproliferativas ○ secundaria, por ejemplo, metástasis pulmonares , linfangitis carcinomatosa • vasculitis • enfermedades hereditarias, por ejemplo, neurofibromatosis <ul style="list-style-type: none"> ○ lupus eritematoso sistémico ○ artritis reumatoide ○ esclerosis sistémica progresiva ○ Enfermedad pulmonar intersticial positiva para anticuerpos anti-Jo-1 <ul style="list-style-type: none"> ▪ dermatomiositis y polimiositis ▪ síndrome antisintetasa 	




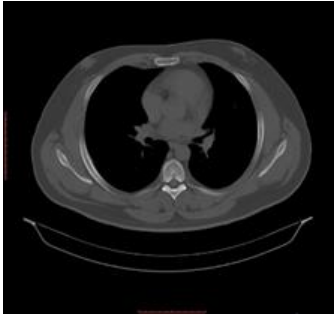
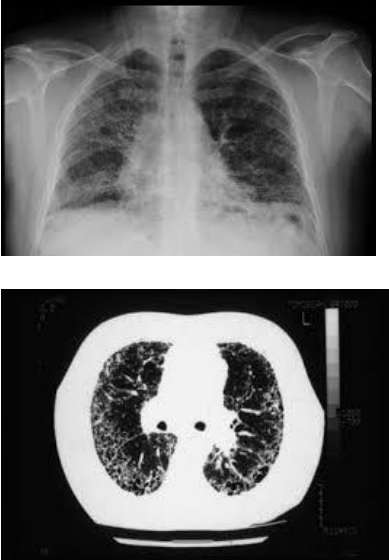
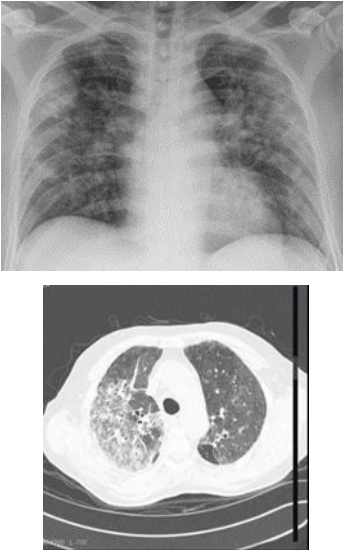
dependiendo de los síntomas



- Enfermedad pulmonar intersticial asociada a autoanticuerpos anti-SRP
 - espondiloartritis anquilosante
 - síndrome de sjögren
 - enfermedad mixta del tejido conectivo
 - psoriasis - manifestaciones pulmonares de la psoriasis
 - Neumonía intersticial con características autoinmunes.
 - colangitis biliar primaria / cirrosis biliar primaria ⁷
 - desregulación inmune
 - por ejemplo, VIH : enfermedades pulmonares intersticiales asociadas al VIH ⁸
 - amiloidosis , proteinosis alveolar
- Cuando no se determina una causa, se debe considerar la neumonía intersticial idiopática (PII) :
- Neumonía intersticial habitual (NIU) : fibrosis pulmonar idiopática .
 - PII no UIP
 - Neumonía intersticial no específica (NSIP) : no fumadores
 - Neumonía organizada criptogénica (COP) : anteriormente denominada BOOP
 - Bronquiolitis respiratoria-enfermedad pulmonar intersticial (RB-ILD) : fumadores
 - neumonía intersticial descamativa (DIP) : estado final de RB-ILD
 - Neumonía intersticial linfoide (LIP) : mujeres
 - neumonitis intersticial aguda (PAI)
 - otras entidades
 - combinación de fibrosis pulmonar y enfisema (CPFE)
 - fibroelastosis pleuroparenquimatosa idiopática

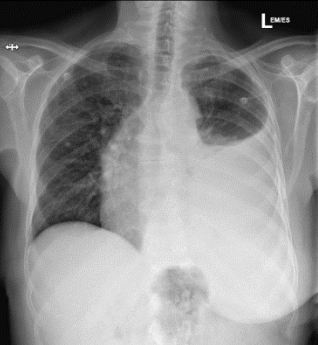




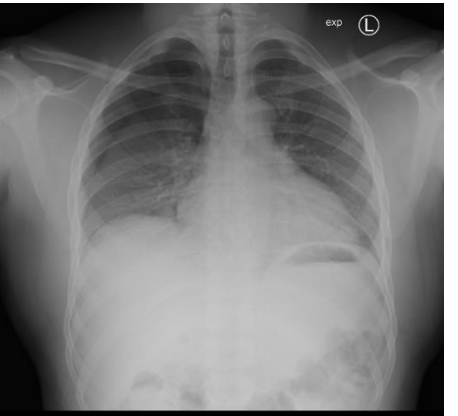
<p>Enfermedad intersticial septal</p>	<p>Líneas de Kerley A que son largas de 2-6 cm y tienen 1 mm de grosor y se orientan hacia la hila. Líneas delgadas de 1-2 cm en la periferia del pulmón.</p>	<p>En Tc se puede tomar en cuenta:</p> <ul style="list-style-type: none"> • Babaje de miel • Opacidades reticulares <p>Perdida de volumen de lobar.</p>		<ul style="list-style-type: none"> • Edema pulmonar • Neoplasia • Neumonía • Linfoma 	 
<p>Enfermedad intersticial reticular</p>	<p>Relación gas/pulsión de tejidos blandos debido a un proceso patológico centrado en el intersticio pulmonar o alrededor de él. Esto incluye engrosarse cualquiera de los compartimentos intersticiales por sangre, agua, tumor, células, enfermedad fibrosa</p>	<ul style="list-style-type: none"> • Opacidad reticular • Perdida de volumen de lobar. 		<ul style="list-style-type: none"> • predominantemente reticular: agudo, no es un patrón común <ul style="list-style-type: none"> ○ edema pulmonar <ul style="list-style-type: none"> ▪ insuficiencia cardíaca ▪ sobrecarga de fluidos ▪ nefropatía ○ infección <ul style="list-style-type: none"> ▪ viral ▪ micoplasma ▪ <i>neumocistis</i> ▪ malaria ○ reacciones a medicamentos • predominantemente reticular: crónica <ul style="list-style-type: none"> ○ cicatrización posinfecciosa <ul style="list-style-type: none"> ▪ tuberculosis (posprimaria) ▪ histoplasmosis (crónica) ▪ coccidioidomicosis (crónica) ▪ <i>neumocistis</i> ○ edema intersticial crónico ○ enfermedad de la válvula mitral ○ trastornos vasculares del colágeno <ul style="list-style-type: none"> ▪ dermatomiositis / polimiositis ▪ espondiloartritis anquilosante 	 

				<ul style="list-style-type: none"> ▪ enfermedad mixta del tejido conectivo <ul style="list-style-type: none"> ○ pulmón reumatoide ○ esclerodermia • hemorragia pulmonar idiopática • enfermedad granulomatosa <ul style="list-style-type: none"> ○ sarcoidosis pulmonar ○ granuloma eosinofílico • neoplasias pulmonares <ul style="list-style-type: none"> ○ linfangitis carcinomatosa ○ linfoma pulmonar y otros trastornos linfocíticos ○ neumonitis intersticial linfocítica • enfermedad pulmonar por inhalación <ul style="list-style-type: none"> ○ asbestosis ○ silicosis ○ neumoconiosis de los trabajadores del carbón ○ Neumonitis por hipersensibilidad (fase crónica) ○ neumonía crónica por aspiración • reacciones a medicamentos <ul style="list-style-type: none"> ○ cambios pulmonares relacionados con la nitrofurantoína ○ agentes quimioterapéuticos ○ toxicidad pulmonar por amiodarona ○ neumonitis por radiación • idiopático <ul style="list-style-type: none"> ○ neumonía intersticial habitual ○ linfangoileiomatosis ○ esclerosis tuberosa ○ neurofibromatosis ○ amilosis 	
Enfermedad intersticial nodular	Presencia de opacidades nodulares en zonas bilateral.	Característica son múltiples vasos subpleurales ligeramente dilatados que no se estrechan normalmente,		<ul style="list-style-type: none"> • sarcoidosis pulmonar • beriliosis • carcinomatosis linfagítica • síndrome hepatopulmonar : basal • Neumonía por Pneumocystis : a veces puede dar un patrón reticulonodular fino ³ • granulomatosis broncocéntrica ⁵ • histiocitosis pulmonar de células de Langerhans ⁶ • neumonitis intersticial linfocítica ⁶ 	

				<ul style="list-style-type: none"> • Enfermedad de Erdheim-Chester 	
<p>Enfermedad intersticial reticulonodular</p>	<p>Interposición de innumerables líneas y nódulos Engrosamiento cisura Signo del manguito Líneas de Kerley Alas de mariposa</p>	<p>Presencia de micronódulos • Definidos Puede llegar a existir predominio en algunos de los lóbulos</p>		<ul style="list-style-type: none"> • silicosis • sarcoidosis pulmonar • beriliosis • carcinomatosis linfagítica • síndrome hepatopulmonar : basal • Neumonía por Pneumocystis : a veces puede dar un patrón reticulonodular fino • granulomatosis broncocéntrica ⁵ • histiocitosis pulmonar de células de Langerhans ⁶ • neumonitis intersticial linfocítica • Enfermedad de Erdheim-Chester 	
<p>Enfermedad intersticial vidrio esmerilado</p>	<p>Región de radiopacidad pulmonar nebulosa, a menudo bastante difusa, en la que los bordes de los vasos pulmonares.</p>	<p>Es el aumento de un área de aumento de la atenuación en el pulmón en el pulmón.</p>		<ul style="list-style-type: none"> • Neumonía • Infección • Edema pulmonar • Inflamación 	

<p>Disminución de la densidad pulmonar</p>	<p>Enfisema bulboso Neumotórax Quistes elongados de pared fina.</p>		<p>Quistes subpleurales Bullas Neumatoceles Quistes de panalización Dilatación bronquial y sacos alveolares</p>	<ul style="list-style-type: none"> • Destrucción del parénquima pulmonar • Enfermedad pulmonar quística • Disminución del flujo sanguíneo (patrón en mosaico) 	
<p>Atelectasias</p>	<p>La atelectasia suele verse en las radiografías de tórax como sombras lineales de pequeño volumen, generalmente periféricamente o en las bases de los pulmones. La causa subyacente (como un tumor de pulmón o un derrame pleural) también puede ser visible. El colapso lobar tendrá una apariencia más típica según el lóbulo involucrado, mientras que la atelectasia puede tener una posición y apariencia más excéntrica.</p>	<p>La TC permite una representación más precisa del pulmón afectado. El pulmón dependiente puede verse afectado por un colapso subsegmentario simplemente por estar acostado (especialmente si el paciente ha estado en decúbito supino durante un largo período de tiempo o está bajo anestesia general). Esta parte del pulmón es más fácil de visualizar porque está oculta detrás del diafragma en una radiografía frontal de tórax. La TC suele ser útil para determinar la causa o confirmar que no hay obstrucción proximal, aunque la mayoría de los</p>		<ul style="list-style-type: none"> • causado por: <ul style="list-style-type: none"> ○ compresión adyacente <ul style="list-style-type: none"> ▪ por ejemplo, un tumor de pulmón, aorta dilatada, osteofito grande ○ atelectasia pasiva <ul style="list-style-type: none"> ▪ cuando el pulmón se relaja lejos de la superficie pleural parietal, por ejemplo, derrame pleural, neumotórax ○ atelectasia dependiente <ul style="list-style-type: none"> ▪ en las porciones posteriores del pulmón debido a que los pacientes no expanden completamente sus pulmones mientras están acostados durante períodos prolongados 	

		casos de atelectasia se diagnostican y tratan sin una investigación por			
Derrame pleural	<p>Radiografía simple Las radiografías de tórax son el examen más utilizado para evaluar la presencia de derrame pleural; sin embargo, cabe señalar que en una radiografía de tórax en posición de pie de rutina se requieren entre 250 y 600 ml de líquido antes de que se vuelva evidente 6 . Una proyección en decúbito lateral es la más sensible y puede identificar incluso una pequeña cantidad de líquido. En el otro extremo, las proyecciones en decúbito supino pueden enmascarar grandes cantidades de líquido.</p> <p>Radiografía de tórax (decúbito lateral) Una película en decúbito lateral (obtenida con el paciente acostado de lado, con el lado del derrame hacia abajo, con una técnica de disparo en mesa cruzada) puede visualizar pequeñas cantidades de líquido que se acumulan contra la pleura parietal dependiente.</p> <p>Radiografía de tórax (erecto) Tanto las películas erectas PA como AP son insensibles a pequeñas cantidades de líquido. Las características incluyen: embotamiento del ángulo costofrénico embotamiento del ángulo cardiofrénico líquido dentro de las fisuras horizontales u oblicuas eventualmente, se verá un menisco, en las radiografías frontales visto lateralmente y suavemente inclinado medialmente (nota: si hay un hidroneumotórax , dicho menisco no será visible) con derrames de gran volumen, el desplazamiento mediastínico se produce alejándose del derrame (nota:</p>	<p>TC La tomografía computarizada es excelente para detectar pequeñas cantidades de líquido y, a menudo, también puede identificar las causas intratorácicas subyacentes (por ejemplo, depósitos pleurales malignos o neoplasias pulmonares primarias), así como enfermedades subdiafragmáticas (por ejemplo, absceso subdiafragmático). La TC no es capaz de diferenciar entre un derrame pleural trasudado o exudativo con densidades de líquido similares y tasas de loculación y engrosamiento pleural no diferenciadas 9,10 . Sin embargo, la TC puede ayudar a distinguir entre derrame pleural y empiema pleural (ver derrame pleural frente a empiema pleural).</p> <p>El volumen preciso del derrame se puede calcular utilizando la volumetría adecuada; sin embargo, en la práctica clínica esta cuantificación, que requiere mucha mano de obra pero es precisa, rara vez es necesaria. Por tanto, se han propuesto varias fórmulas</p>	<p>La ecografía permite la detección de pequeñas cantidades de líquido locular pleural, con identificación positiva de cantidades tan pequeñas como 3-5 ml, que no pueden identificarse mediante radiografías, y solo es capaz de detectar volúmenes superiores a 50 ml de líquido. A diferencia del método radiológico, la ecografía permite diferenciar fácilmente el líquido pleural loculado y la pleura engrosada. Además, es eficaz para guiar la toracocentesis (toracocentesis), incluso en pequeñas colecciones de líquido 4 . Cuando se observa en un plano coronal, con el transductor de ultrasonido en la línea axilar media a posterior, el espacio sobre el hemidiafragma generalmente está ocupado por un reflejo artificial de la arquitectura hepática (o esplénica), con oscurecimiento inspiratorio de la (ubicación proyectada de) el surco costofrénico posterior a medida que el pulmón desciende. La columna también se oscurece a medida que se extiende hacia el tórax. Se puede observar como con la colección de líquido superior al hemidiafragma 13 :</p>	<p>trasudado Ocurre cuando hay un aumento de la presión hidrostática o una disminución de la presión oncótica capilar. Ejemplos:</p> <ul style="list-style-type: none"> • falla cardíaca • síndrome nefrótico • cirrosis • cirrosis: hidrotórax hepático 3 • Síndrome de Dressler • trauma • exposición al asbesto • síndrome de la uña amarilla • urinotórax • Después de un injerto de derivación de arteria coronaria : un pequeño derrame pleural unilateral izquierdo puede ser común 11 • ciertos medicamentos: <ul style="list-style-type: none"> ◦ dasatinib 7 <p>exudado Ocurre por el aumento de la permeabilidad de la microcirculación o alteración en el drenaje del espacio pleural hacia los ganglios linfáticos. Ejemplos:</p> <ul style="list-style-type: none"> • carcinoma bronquial • neoplasia maligna secundaria (metastásica) • embolia pulmonar e infarto - derrames pleurales en embolia pulmonar • neumonía • tuberculosis • mesotelioma • artritis reumatoide • lupus eritematoso sistémico (LES) • linfoma <p>Recuento diferencial de glóbulos blancos El recuento diferencial de leucocitos del aspirado pleural también es importante, lo que da lugar a derrames pleurales principalmente con granulocitos , eosinófilos o linfocitos 14 .</p> <p>Derrame pleural polimorfonuclear</p>	 

	<p>si predomina el colapso coexistente, entonces puede producirse un desplazamiento mediastínico hacia el derrame)</p> <p>Las radiografías laterales pueden identificar una cantidad menor de líquido ya que los ángulos costofrénicos son más profundos en la parte posterior.</p> <p>Radiografía de tórax (decúbito supino)</p> <p>Pueden estar presentes grandes cantidades de líquido en las radiografías en decúbito supino con cambios mínimos en las imágenes, ya que el líquido depende y se acumula posteriormente. No hay menisco y sólo puede verse un aumento de la densidad del hemitórax en forma de velo. Por lo tanto, es especialmente difícil identificar derrames bilaterales de tamaño similar ya que la densidad de los pulmones será similar.</p>	<p>que permiten estimar el volumen de derrame mediante mediciones simples con calibre.</p> <p>El volumen de derrame se puede estimar utilizando la siguiente fórmula 16 :</p> $\text{Volumen (ml)} = 0,365 \times b^3 - 4,529 \times b^2 + 159,723 \times b - 88,377$ <p>Donde b = la profundidad máxima del derrame medida en el plano axial en centímetros.</p> <p>En la práctica habitual, el cálculo anterior rara vez es necesario (hay calculadoras en línea disponibles para este propósito 17), ya que con un ligero redondeo las profundidades máximas de derrame de 2, 4, 6, 8 y 10 cm representan volúmenes de aproximadamente 200, 500, 800, 1100 y 1400 ml de derrame pleural</p>		<p>La mayoría de los derrames pleurales con gran número de polimorfos son agudos 14 :</p> <ul style="list-style-type: none"> • Derrame paraneumónico : consolidación visible en la radiografía de tórax. • embolia pulmonar (EP) • tuberculosis • Enfermedad pleural benigna asociada al amianto <p>Derrame pleural eosinofílico</p> <p>El hallazgo de un derrame pleural eosinofílico (>10% de eosinófilos) no tiene utilidad clínica real. Suelen encontrarse en el contexto de gas o sangre en la cavidad pleural y no excluyen una causa maligna.</p> <p>Derrame pleural linfocítico</p> <p>La mayoría de los derrames pleurales linfocíticos se deben a 14 :</p> <ul style="list-style-type: none"> • malignidad • tuberculosis (tal vez predominantemente granulocítica) <p>menos comúnmente:</p> <ul style="list-style-type: none"> • sarcoidosis : los derrames pleurales son raros en la sarcoidosis • enfermedad pulmonar reumatoide • quilotórax 	
<p>Neumotorax</p>	<p>Cuando se busca un neumotórax, suele apreciarse fácilmente en las radiografías de tórax en bipedestación.</p> <p>Normalmente demuestran:</p> <ul style="list-style-type: none"> • El borde pleural visceral visible se ve como una línea blanca muy delgada y nítida. • no se ven marcas pulmonares periféricas a esta línea • El espacio periférico es radiolúcido en comparación con el pulmón adyacente. • el pulmón puede colapsar completamente • el mediastino no debe alejarse del neumotórax a menos que haya un neumotórax a 	<p>Siempre que se examinen las ventanas pulmonares, un neumotórax se identifica muy fácilmente en la TC y no debería plantear prácticamente ninguna dificultad diagnóstica.</p> <p>Cuando hay enfermedad ampollosa, un neumotórax loculado puede parecer similar.</p>		<p>espontáneo primario</p> <p>Un neumotórax espontáneo primario ocurre en un paciente sin enfermedad pulmonar subyacente conocida. Los individuos altos y delgados tienen más probabilidades de desarrollar un neumotórax espontáneo primario. Puede haber un componente familiar y existen asociaciones bien conocidas 10 :</p> <ul style="list-style-type: none"> • síndrome de Marfan • Síndrome de Ehlers-Danlos • deficiencia de alfa-I-antitripsina • homocistinuria <p>Espontáneo secundario</p> <p>Cuando el pulmón subyacente es anormal, el neumotórax se denomina espontáneo secundario. Hay muchas enfermedades pulmonares que predisponen al neumotórax, entre ellas:</p> <ul style="list-style-type: none"> • enfermedad pulmonar quística 	

tensión (que se analiza por separado)

- También puede haber enfisema subcutáneo y neumomediastino.

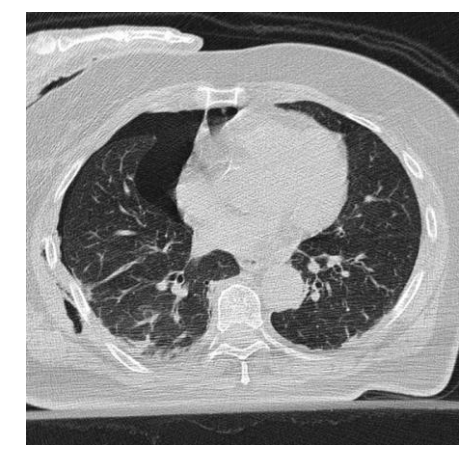
Los métodos descritos para estimar el porcentaje de volumen del neumotórax a partir de una radiografía PA en posición de pie incluyen:

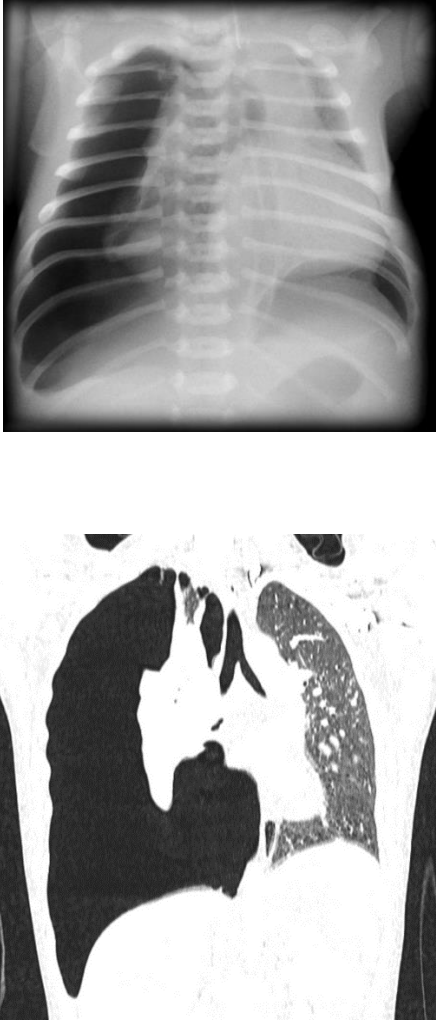
- Método Collins¹⁹
 - $\% = 4,2 + 4,7 (A + B + C)$
 - A es la distancia interpleural apical máxima
 - B es la distancia interpleural en el punto medio de la mitad superior del pulmón
 - C es la distancia interpleural en el punto medio de la mitad inferior del pulmón.
- Método ñandú²⁰
- Índice de luz²¹
 - $\% \text{ de neumotórax} = 100 - (D_L^3 / D_H^3 \times 100)$
 - D_L es el diámetro del pulmón colapsado.
 - D_H es el diámetro del hemitórax en el lado colapsado

En los casos en los que un neumotórax no esté claramente presente en la radiografía frontal de tórax estándar, se pueden emplear varias técnicas:

- Radiografía en decúbito lateral :
 - debe hacerse con el lado sospechoso hacia arriba
 - el pulmón entonces "caerá" lejos de la pared torácica
- radiografía de tórax espiratoria :
 - el pulmón se vuelve más pequeño y más denso

- ampollas , ampollas
 - enfisema , asma
 - Neumonía por Pneumocystis jiroveci (PJP)
 - panal : enfermedad pulmonar intersticial terminal
 - linfangiomatosis (LAM)
 - Histiocitosis de células de Langerhans (HCL)
 - debido a cambios pulmonares apicales debido a la espondilitis anquilosante¹
 - fibrosis quística
 - necrosis parenquimatosa**
 - absceso pulmonar , neumonía necrótica, embolia séptica , enfermedad fúngica, tuberculosis
 - neoplasia cavitante , sarcoma osteogénico metastásico
 - necrosis por radiación
 - infarto pulmonar
 - otro**
 - Neumotórax catamenial^{2,4} : neumotórax espontáneo recurrente durante la menstruación, asociado con endometriosis de la pleura.
 - raramente fibroelastosis pleuroparenquimatosa⁹
- Iatrogénico/traumático**
Las causas iatrogénicas /traumáticas incluyen¹⁻⁴ :
- iatrogénico:**
 - biopsia percutánea
 - barotrauma (por ejemplo, buzos), ventilador
 - ablación por radiofrecuencia (RF) de masa pulmonar
 - perforación endoscópica del esófago
 - inserción de catéter venoso central , colocación de sonda nasogástrica
 - trauma:**
 - laceración pulmonar
 - rotura traqueobronquial
 - acupuntura^{14,15}
 - ruptura esofágica



	<ul style="list-style-type: none"> ○ el neumotórax sigue siendo del mismo tamaño y por tanto es más llamativo: aunque algunos autores sugieren que no hay diferencia en la tasa de detección. 			<p>Otros</p> <ul style="list-style-type: none"> • neumoperitoneo con paso a través de defectos diafragmáticos congénitos/adquiridos • El neumotórax de búfalo es la presencia de neumotórax bilaterales debido a una comunicación anormal entre los espacios pleurales. 	
<p>Neumotorax a tensión</p>	<p>Un neumotórax a tensión tendrá las mismas características que un neumotórax simple con una serie de características adicionales que son útiles para identificar la tensión. Estos signos adicionales indican hiperexpansión del hemitórax:</p> <ul style="list-style-type: none"> • espacios intercostales aumentados ipsilaterales • desplazamiento contralateral del mediastino • depresión del hemidiafragma <p>En el raro caso de neumotórax a tensión bilateral , puede que no haya desplazamiento cardiomediastínico</p>	<p>Se desarrolla cuando el aire alveolar continua entrando al espacio pleural a través de una solución de continuidad en la pleura visceral, la cual actúa como una válvula unidireccional permitiendo la entrada pero no la salida de aire del espacio pleural.</p>		<ul style="list-style-type: none"> • disnea grave • taquicardia • hipotensión. 	

Hidroneumotorax

En una radiografía de tórax en bipedestación, el reconocimiento del hidroneumotórax puede ser bastante sencillo y clásicamente se muestra como un nivel gas-líquido. En la radiografía en decúbito supino, esto puede ser más difícil cuando una línea pleural aguda está bordeada por una mayor opacidad lateral a ella dentro del espacio pleural, lo que a veces puede sugerir el diagnóstico

Derrame preural con engrosamiento de la superficie pleural con varios niveles hidroaéreos que ocupa el hemitórax izquierdo junto con condensación en lóbulo inferior y superior izquierdo.

- toracocentesis
- trauma torácico
- fístula broncopleurales
- fístula esofagopleural

