



Luis Alberto Ballinas Ruiz

Dra. Arely Alejandra Aguilar Velasco

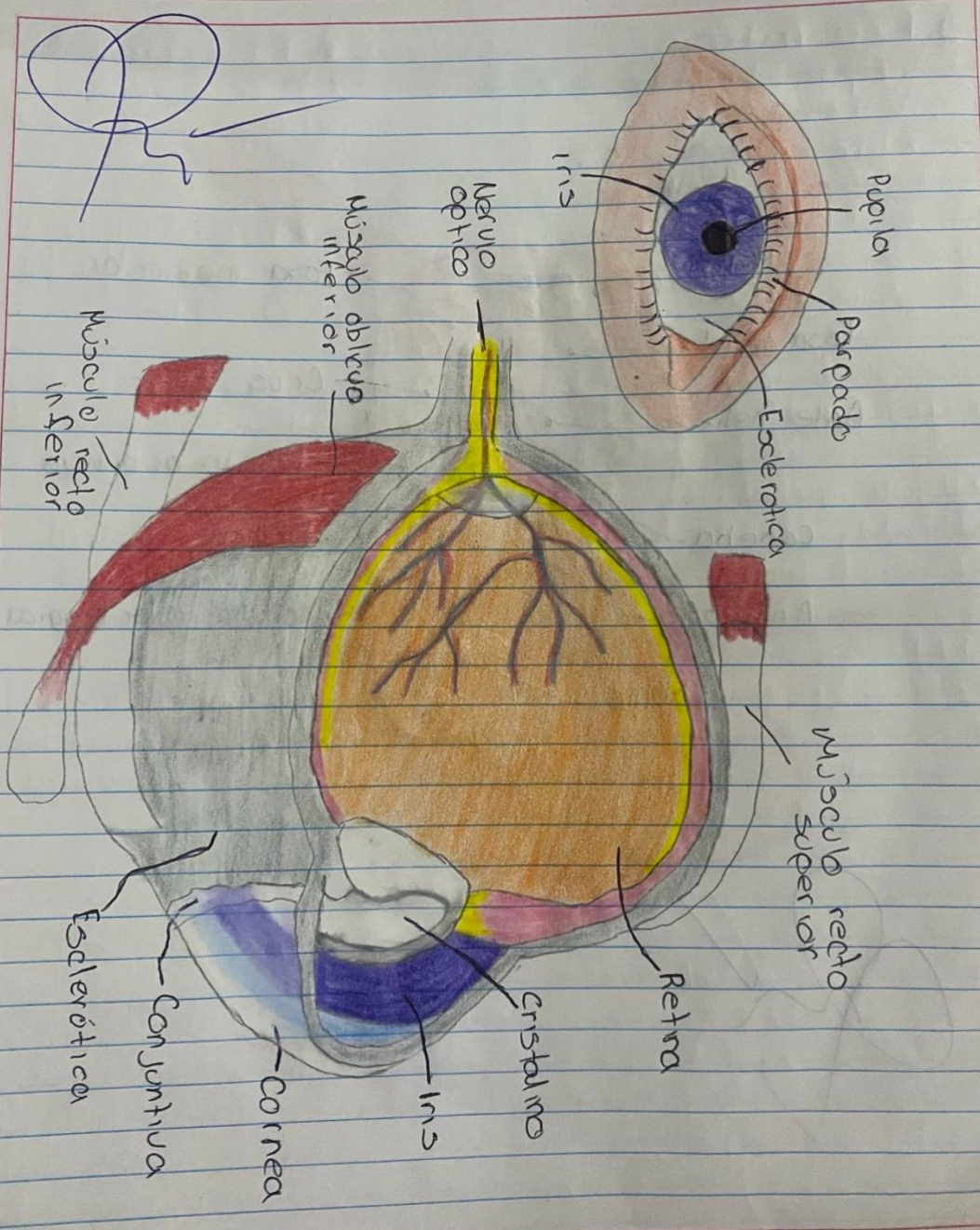
Dibujo

**Propedéutica, semiología y
diagnóstico**

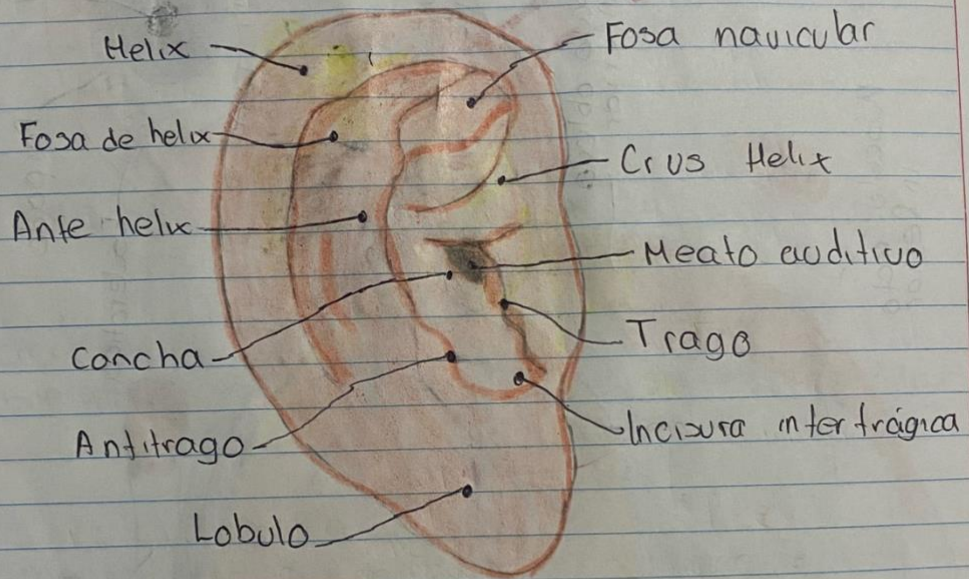
PASIÓN POR EDUCAR

4° "C"

Anatomia de ojo (externo e interno)

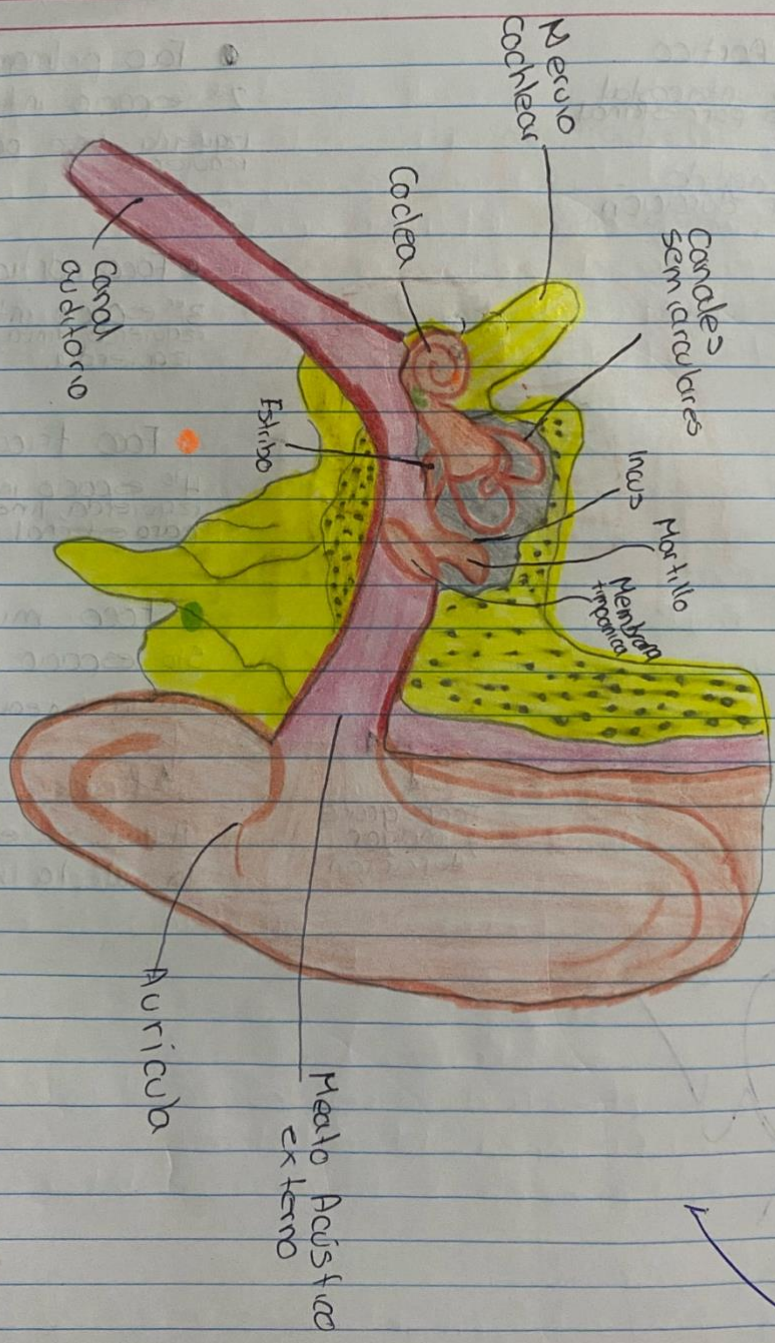


Oreja

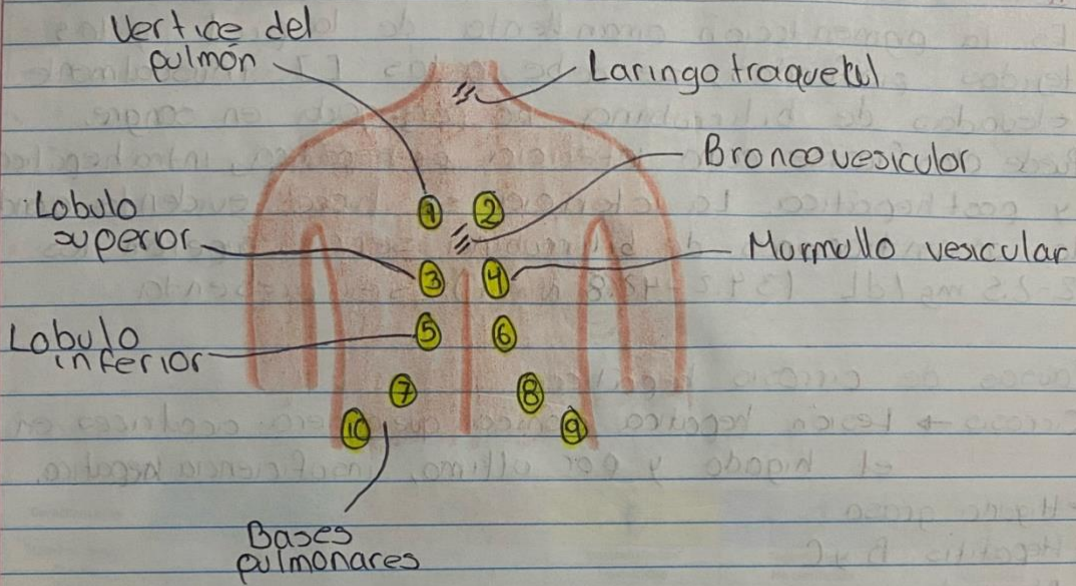


[Handwritten signature]

Anatomia.
O. do externo, interno, medio



Focos de auscultación pulmonar

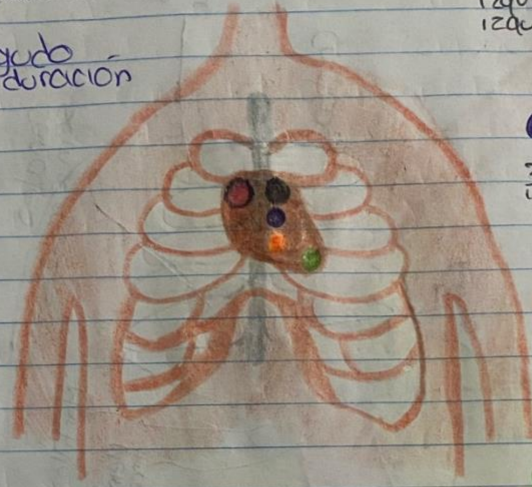


[Handwritten signature]

Focos cardiacos

● Foco Aortico
2^{do} espacio intercostal
derecha, línea parasternal
derecha.
S2 → Tono agudo -
menor duración

● Foco pulmonar S2
2^{do} espacio intercostal
izquierda, línea parasternal
izquierda.



● Foco aortico accesorio
3^{er} espacio intercostal
izquierda, línea parasternal
izquierda.

● Foco tricúspide S1
4^{to} espacio intercostal
izquierda, línea
parasternal izquierda.

● Foco mitral
5^{to} espacio intercostal
en la línea

S1
↓
Tono grave
y mayor
duración

Apex
↓
Aqui se escucha
la valvula mitral

