



Córdova Morales Adonis Omar

Dra. Arely Alejandra Aguilar Velasco

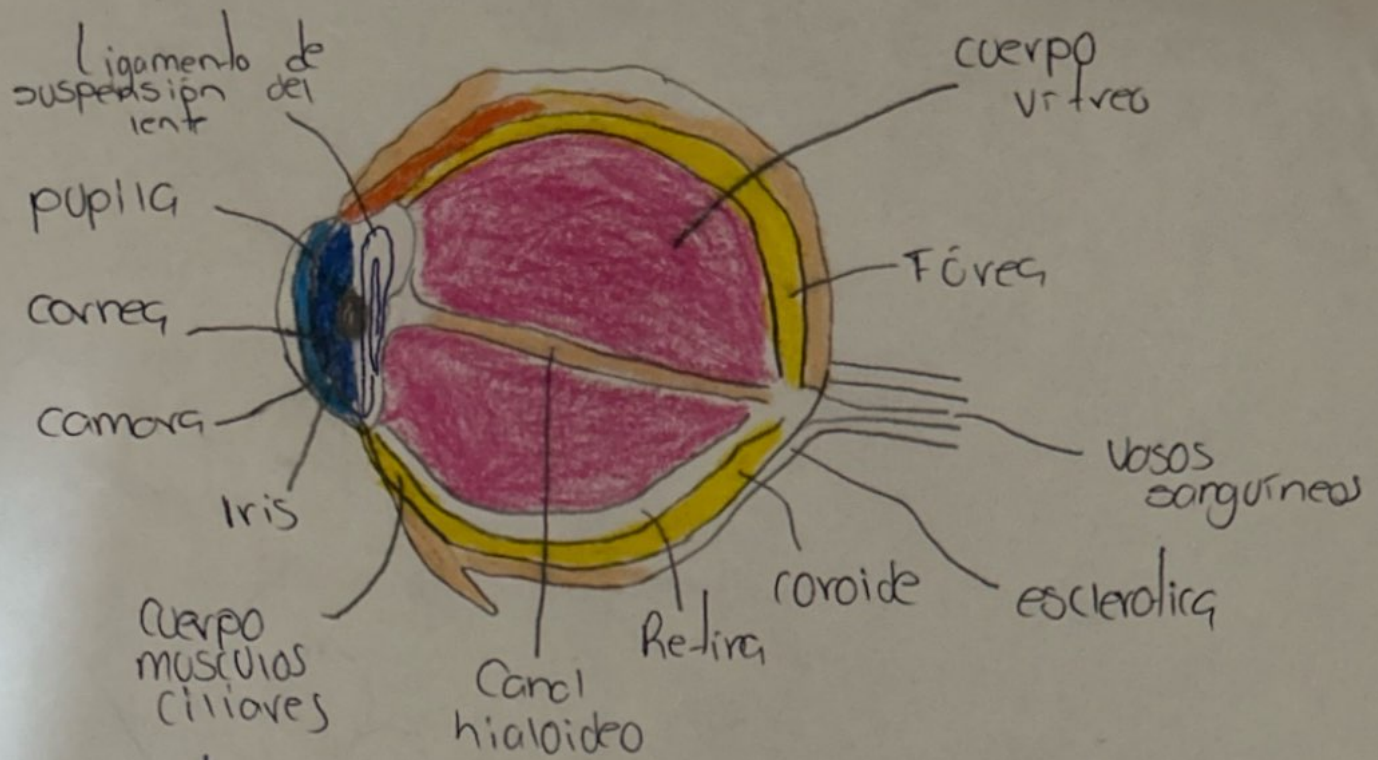
Dibujos de aparatos y sistemas

**Propedéutica, semiología y
diagnostico físico**

4to. semestre

“C”

Comitón de Domínguez Chiapas a 24 de mayo del 2024



Camara anterior:

Es la parte delantera del ojo entre cornea y el iris.

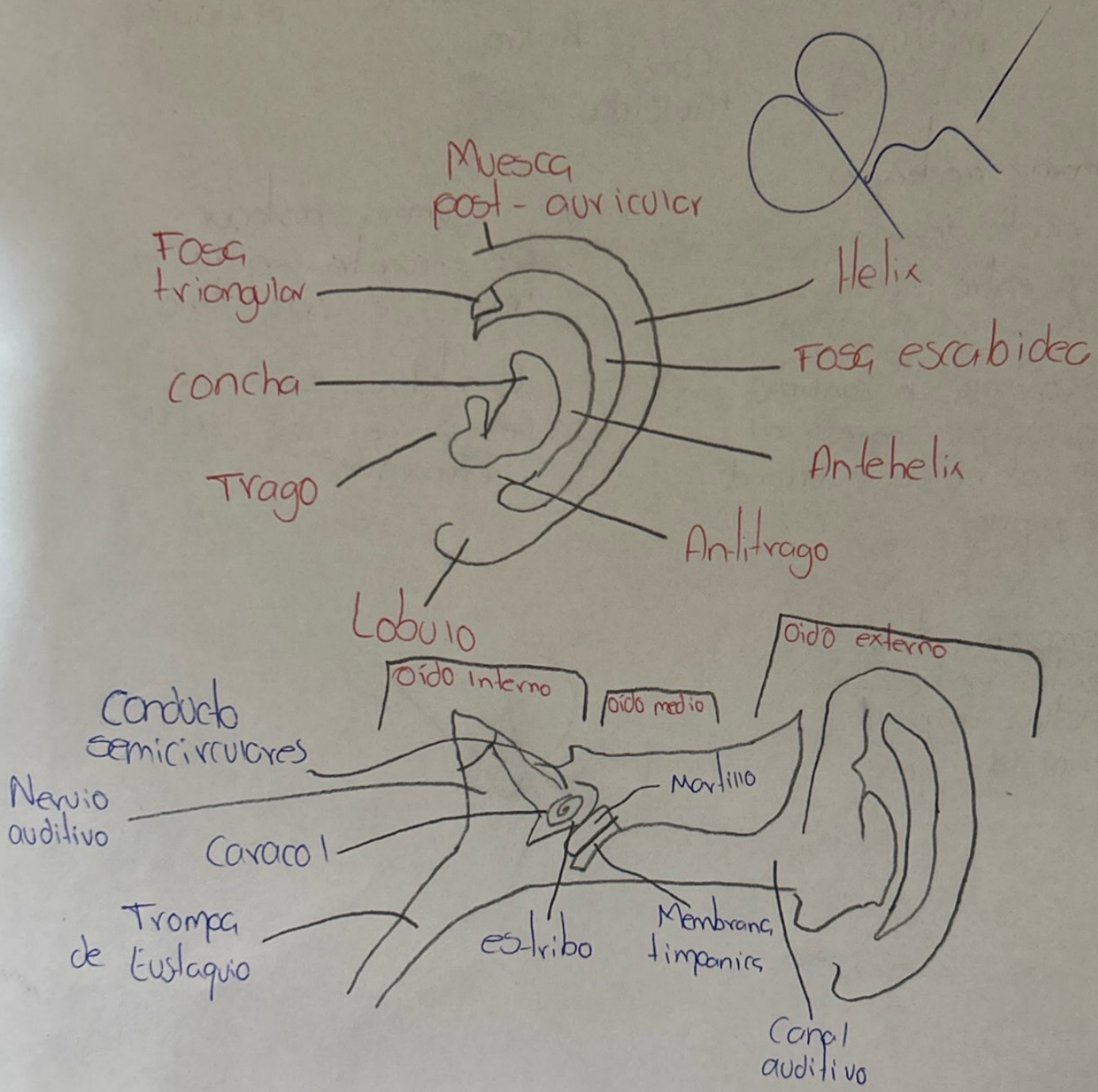
Iris: Controla la cantidad de luz que ingresa al ojo abriendo y cerrando la pupila

Camara posterior


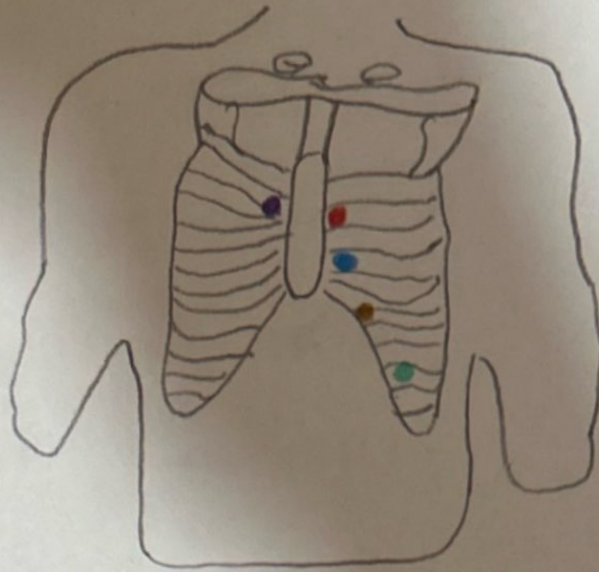
Se encuentra entre el iris y el cristalino

Cristalino, se halla detras del iris y es transparente

Camara vitrea se encuentra entre el cristalino y parte posterior del ojo



- FOCO aortico
- FOCO pulmonar
- FOCO
- FOCO tricuspide
- FOCO mitral



FOCO aortico

2 espacio intercostal derecho junto al esternal

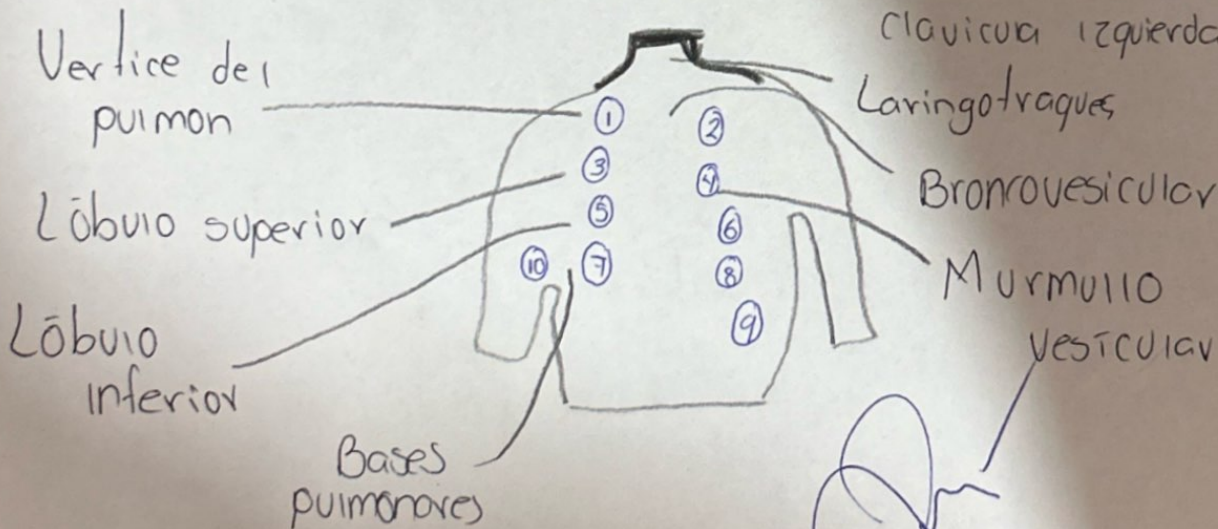
FOCO pulmonar

2 espacio intercostal izquierdo junto al borde esternal

FOCO tricuspide

FOCO mitral

5^o espacio intercostal a nivel media de la clavícula izquierda



Referencias

Argente, H., & Álvarez, M. (2013). *Semiología médica. Fisiopatología, semiotecnia y propedéutica: enseñanza basada en el paciente. 2a ed. Buenos Aires: Médica Panamericana.*

Álvarez, M. E. (2013). *Semiología médica.* Ed. Médica Panamericana.