



Brian Torres Villalobos

Ojos, oído, tórax.

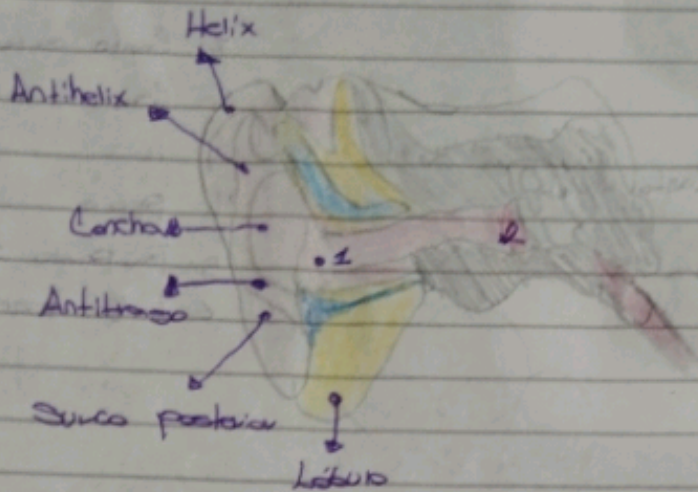
Semiología

4° "C"

Comitán de Domínguez Chiapas a 25 de Mayo del 2024

Oído Externo, Medio e Interno

Scribe



- 1: Conducta Auditiva Externa
- 2: Membrana Timpanica

1: Nervio facial

2: Hueso Temporal Techo del timpano

3: Martillo

4: Yunque

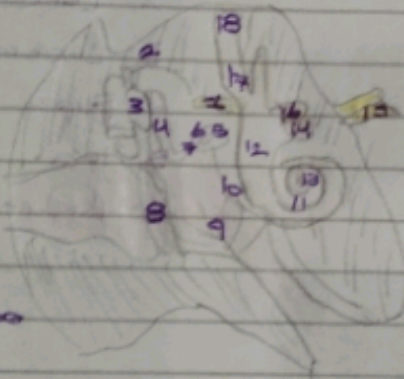
5: Base del estribo

6: Pomo del estribo

7: Estribo

8: Membrana Timpanica

9: Cavidad Timpanica



10: Ventana redonda

11: Cóclea

12: Vestibulo del oído

13: Helicotrema

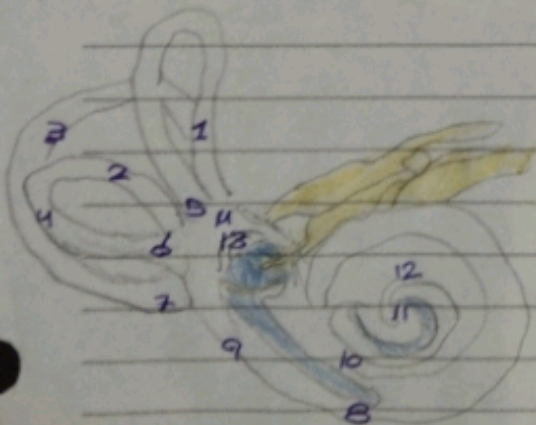
14: Nervio Coclear

15: Nervio Vestibulococlear

16: Nervio Vestibular

17: Ampolla ósea

18: Conducta semicircular



1: Pampa ósea común

2: Pampa ósea simple

3: Conducta semicircular posterior

4: conducto semicircular lateral

5: Ampolla ósea anterior

6: Ampolla ósea lateral

7: Ampolla ósea posterior

8: Pampa timpanica

9: Ventana redonda

13: Ventana Oval

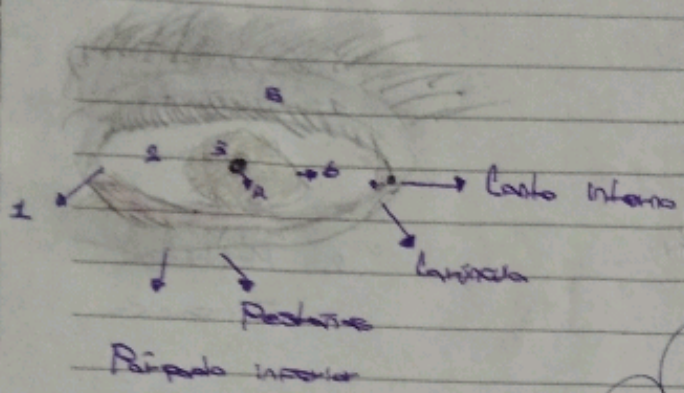
14: Vestibulo

10: Pampa Vestibular

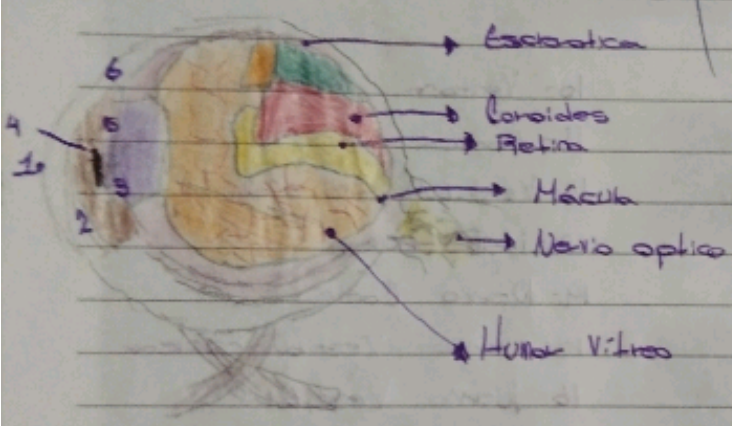
11: Helicotrema

12: Cóclea

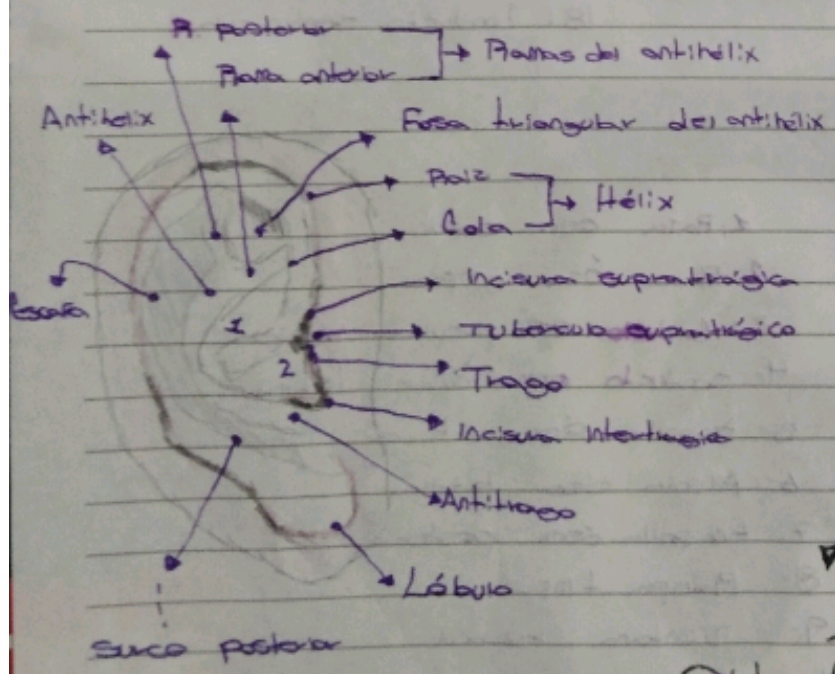
Ojos Internos y externos



- 1: Canto externo
- 2: Canto interno
- 3: Iris
- 4: Pupila
- 5: Párpado sup.
- 6: Limbo esclerocorneal



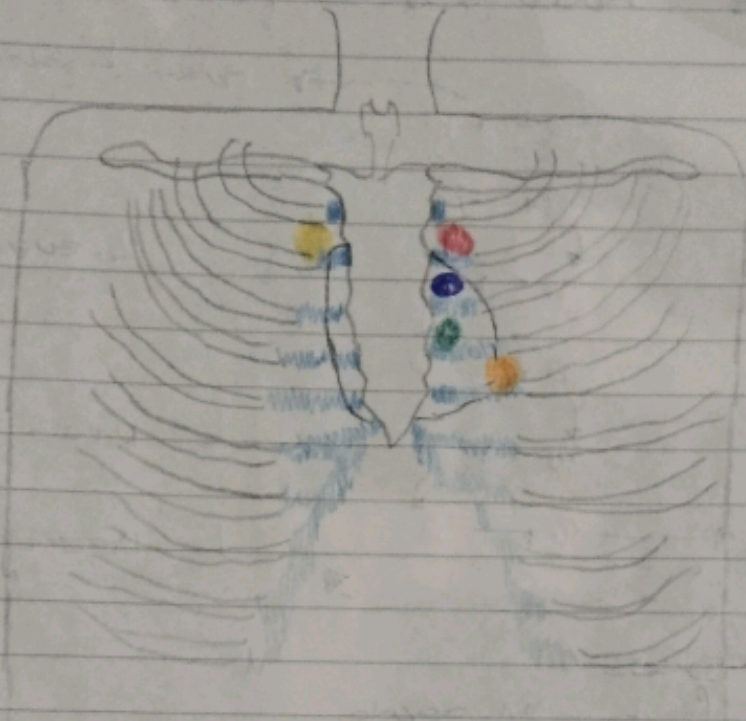
- 1: Humor Acuoso
- 2: Cámara
- 3: Cristalino
- 4: Pupila
- 5: Iris
- 6: Conductiva




- 1 = Cymba
- 2 = Cavidad

Oído Externo

Locos de auscultación



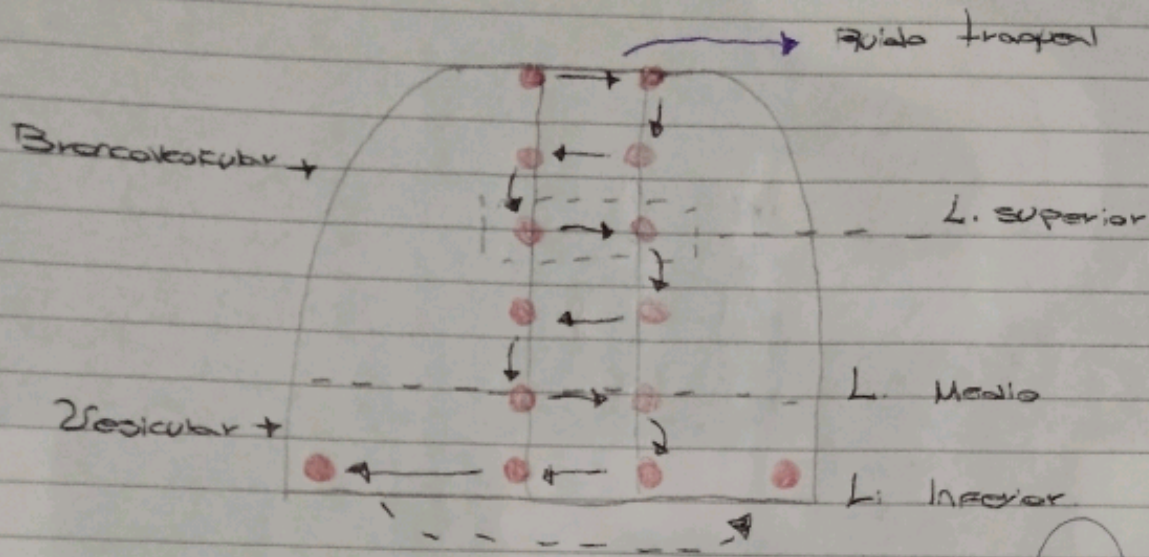
- 1) Aortica (1)
- 2) Pulmonar (2)
- 3) Aortica Accesoria (3)
- 4) Mitral (4)
- 5) Tricúspide (5)



- 1) 2^o EIC-BED → 2^o espacio intercostal con borde paracostal derecho.
- 2) 2^o EIC-BEI → 2^o espacio intercostal con borde paracostal izquierdo.
- 3) Tercer espacio intercostal con borde paracostal izq.
- 4) 5^o EIC-LHC → quinto espacio intercostal con línea Media clavicula izq.
- 5) BEII → 4^o espacio intercostal con línea paracostal izq o borde costal izq inferior.

Mnemotecnica → APTOM

Focos de Auscultación Pulmonar



Ruidos patológicos

- **Sibilancias** → Flauta mur acada.
 Lugar → pulmón completo.
 Fase → exhalación.
 Interpretación → obstrucción, inflamación, constricción.
 Patología → asma.
- **Estriados** → silbido rudo y acrob.
 Lugar: Traquea.
 Fase: Inhalación.
 Interpretación: obstrucción laríngea o traqueal.
 Patología: Epiglottitis, Crup.
- **Fricción pleural** → Prote seco (2 pedras).
 Lugar: Anterior.
 Fase: Inhalación y exhalación.
 Interpretación: infección causante de inflamación pleural.
 Patología: Neumonia lobar.
- Roncus / Ronco**: Bronquios, Bronquiolos.
- ANFORICA**: unilaterales.
- Crépitos**: Bases.
- Cheyne-stokes**: Patología → Déficit Neurológico.