



**Alumnas: Roblero  
Roblero Evangelina  
Yaquelin 4° C**

**Profesor: Dra. Arely  
Alejandra Aguilar Velasco**

**Actividad: ojos, oído y  
tórax**


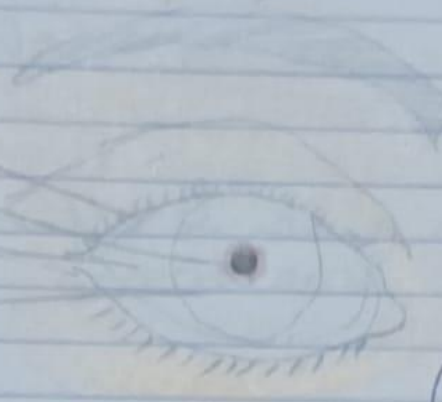
**Materia: Propedéutica,  
Semiología y Diagnóstico**

PASIÓN POR EDUCAR

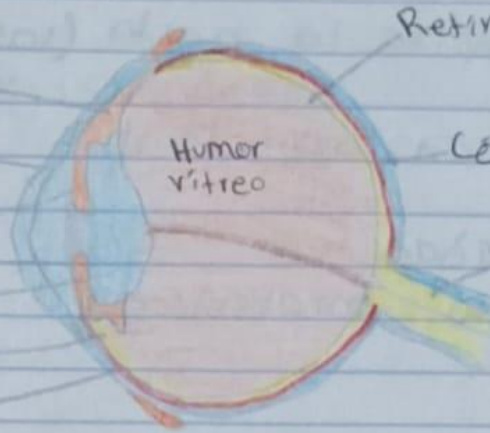
Comitán de Domínguez Chiapas a 25 de mayo del 2024

anatomía del ojo

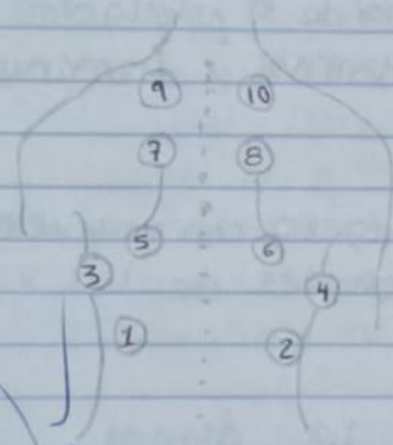
Párpado  
Pupila  
Esclerótica  
iris



Cuerpo ciliar  
Córnea  
iris  
Cristalino  
Cuerpo ciliar  
Esclerótica



Retina  
Córnea  
Nervio óptico




9-10: seg Apic-post LS (vértice superior de escápula entre T3-T1)

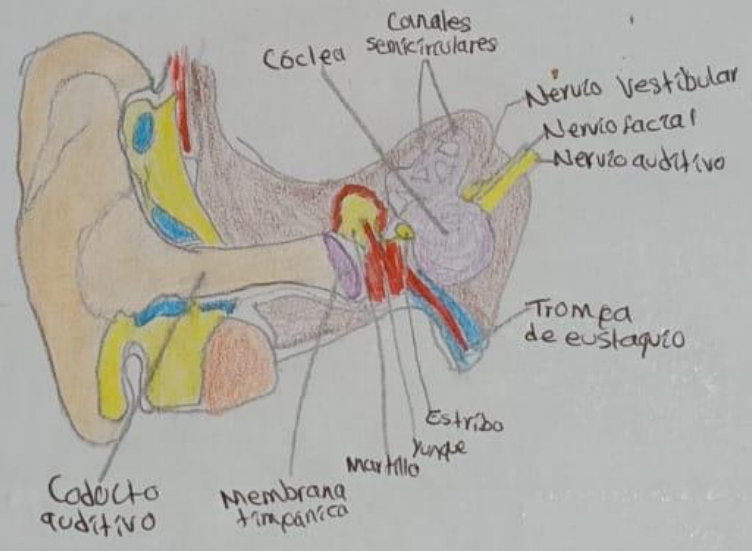
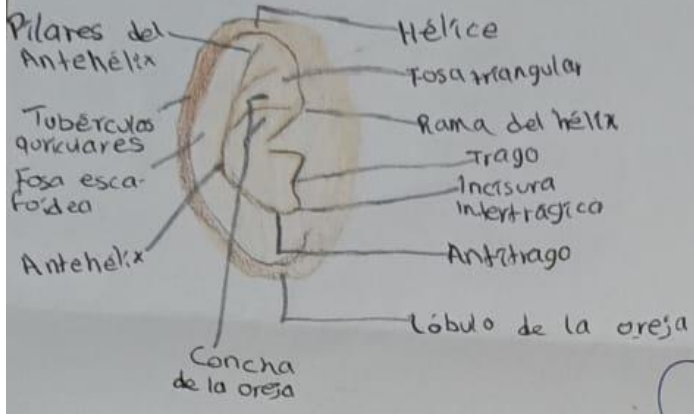
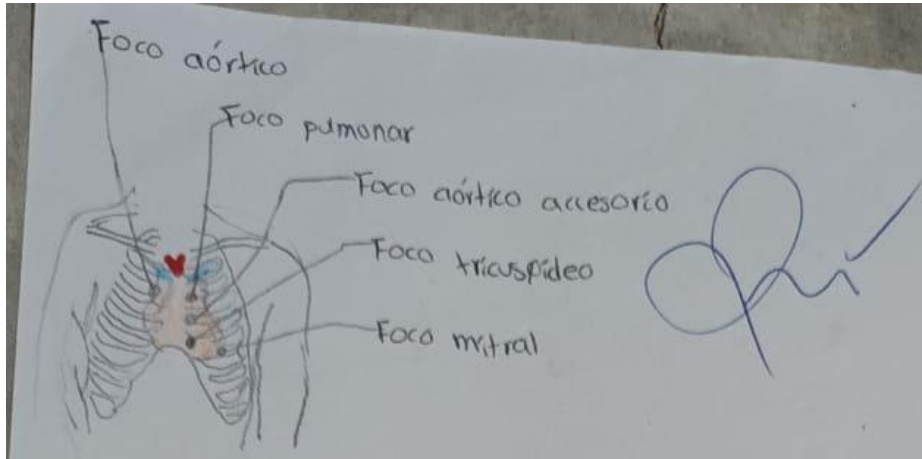
7-8 seg Apic-sup. LI (por debajo de T3) Región interescapular

5-6: seg Apic-inf. LI (T7 región interescapular) (vértice inferior de escápula)

3-4: seg Lat LI (línea axilar posterior entre C6-C8)

1-2: seg Post LI (línea medio-escapular entre T9-T10)





**Bibliografía:**

Semiología de las principales manifestaciones clínicas MC María del Carmen Aguilar Espíndola.pdf

Aguilar, M. (2020). Semiología de las principales manifestaciones clínicas.

Alejandro, G. G. (2018). Semiología médica.