



Pérez Pérez Karla Guadalupe

DRA. Arely Aguilar

Ojos, oídos y tórax

**Propedeutica semiología y
diagnostico físico**

4C

Comitán de Domínguez Chiapas a 25 de Mayo de 2024.

PUNTOS

CARDIACOS.

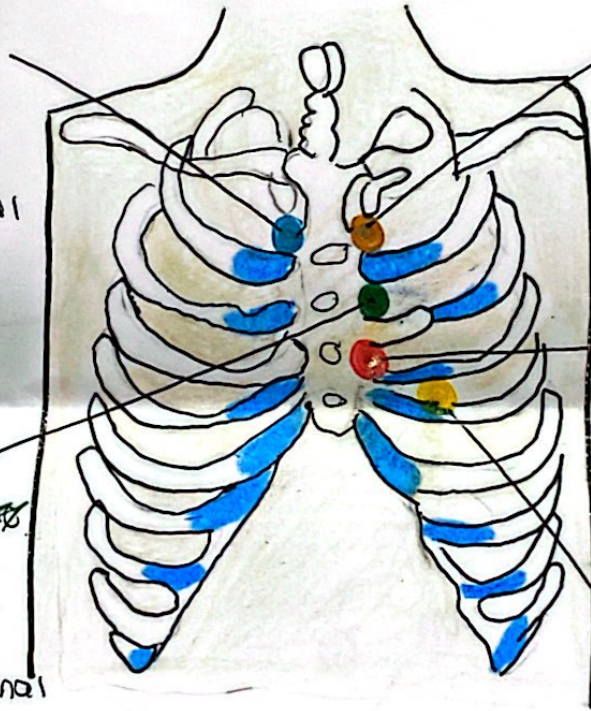
~~Paroquet~~
Segundo espacio intercostal con borde paraesternal derecho.

~~Paroquet~~
2do espacio intercostal con borde paraesternal izquierdo.

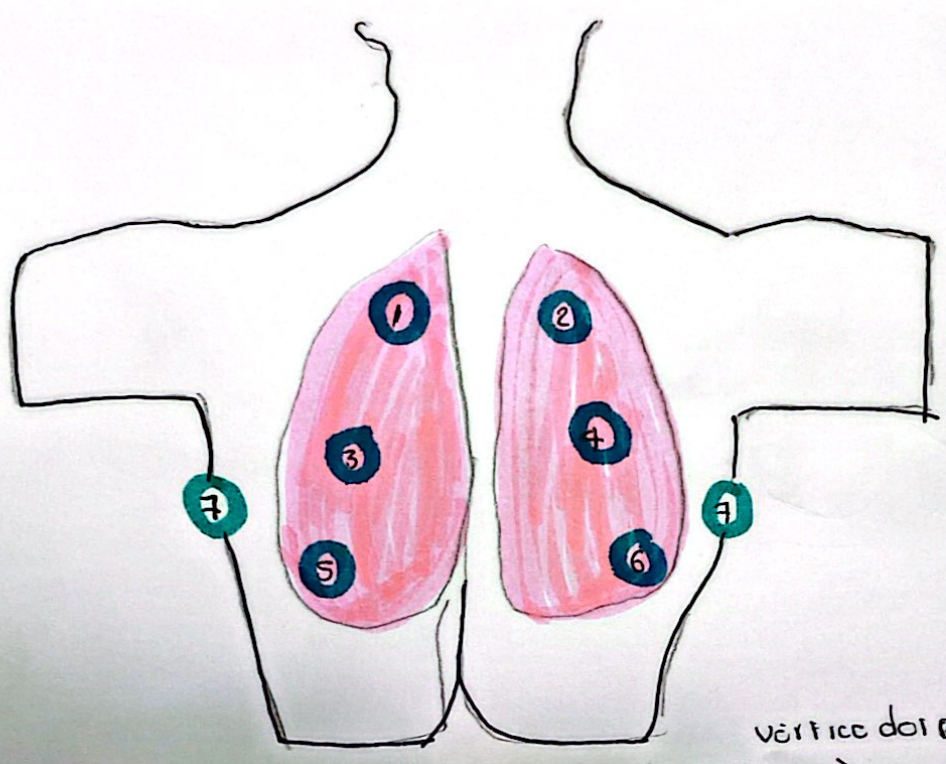
~~Tricuspid~~
4to espacio intercostal con línea paracostal izquierda o Borde costal izquierdo interior.

~~Paroquet~~
Tercer espacio intercostal con borde paraesternal izquierdo.

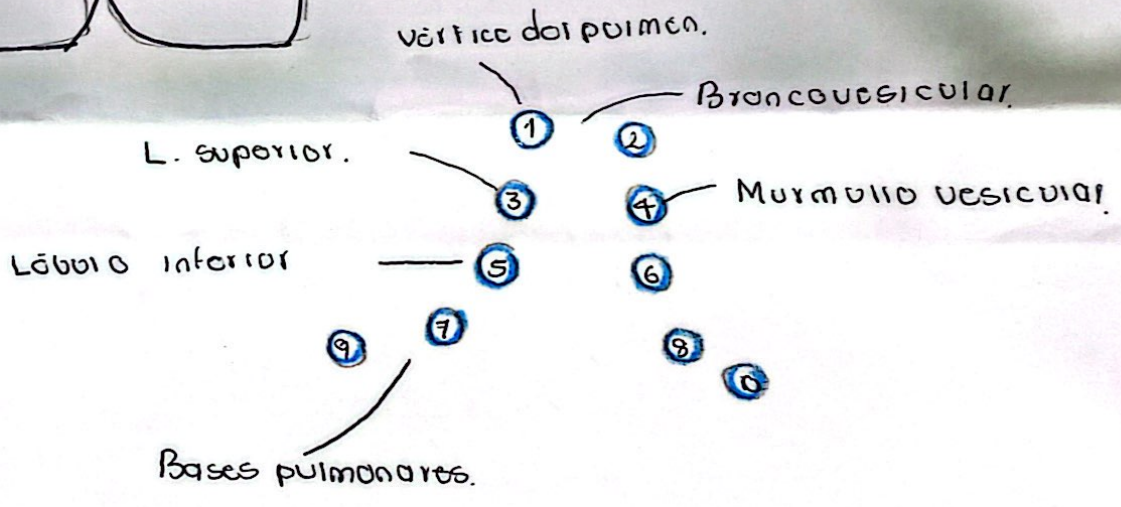
~~Mitral~~
Quinto espacio intercostal con línea medioclavicular izquierda.



Ant. Anterior. Plegue antihelical. Escala.



- 1 zona superior izq.
- 2 zona superior derecha.
- 3. zona intermedia izq.
- 4. zona intermedia derecha.
- 5. zona inferior izquierda.
- 6. zona inferior derecha.
- 7. Axila izquierda.
- 8. Axila derecha.



[Handwritten signature]

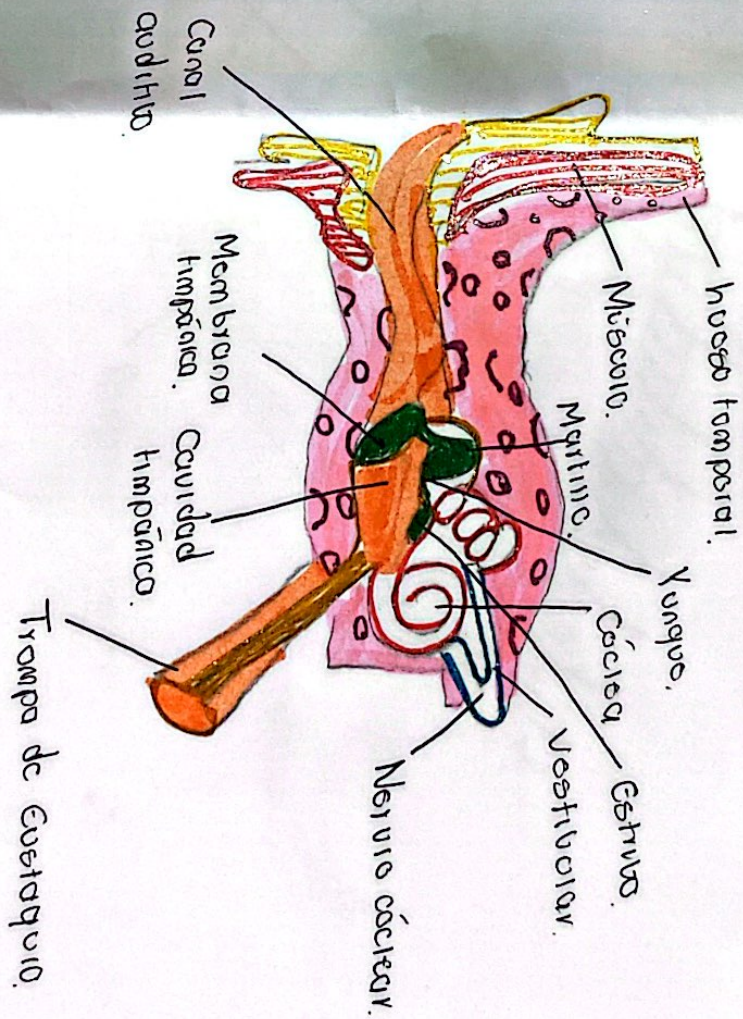
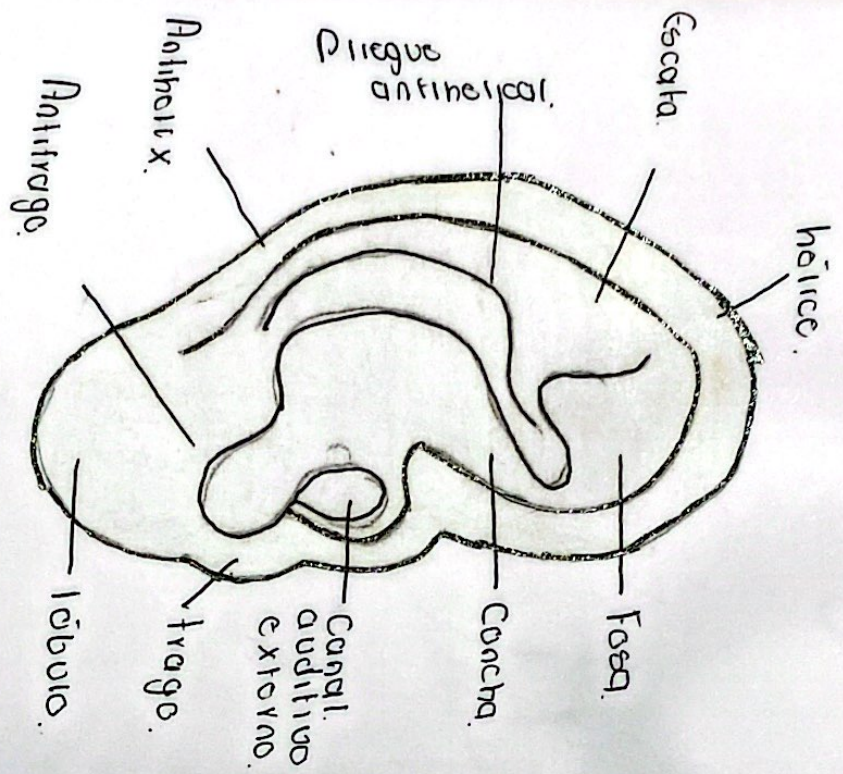
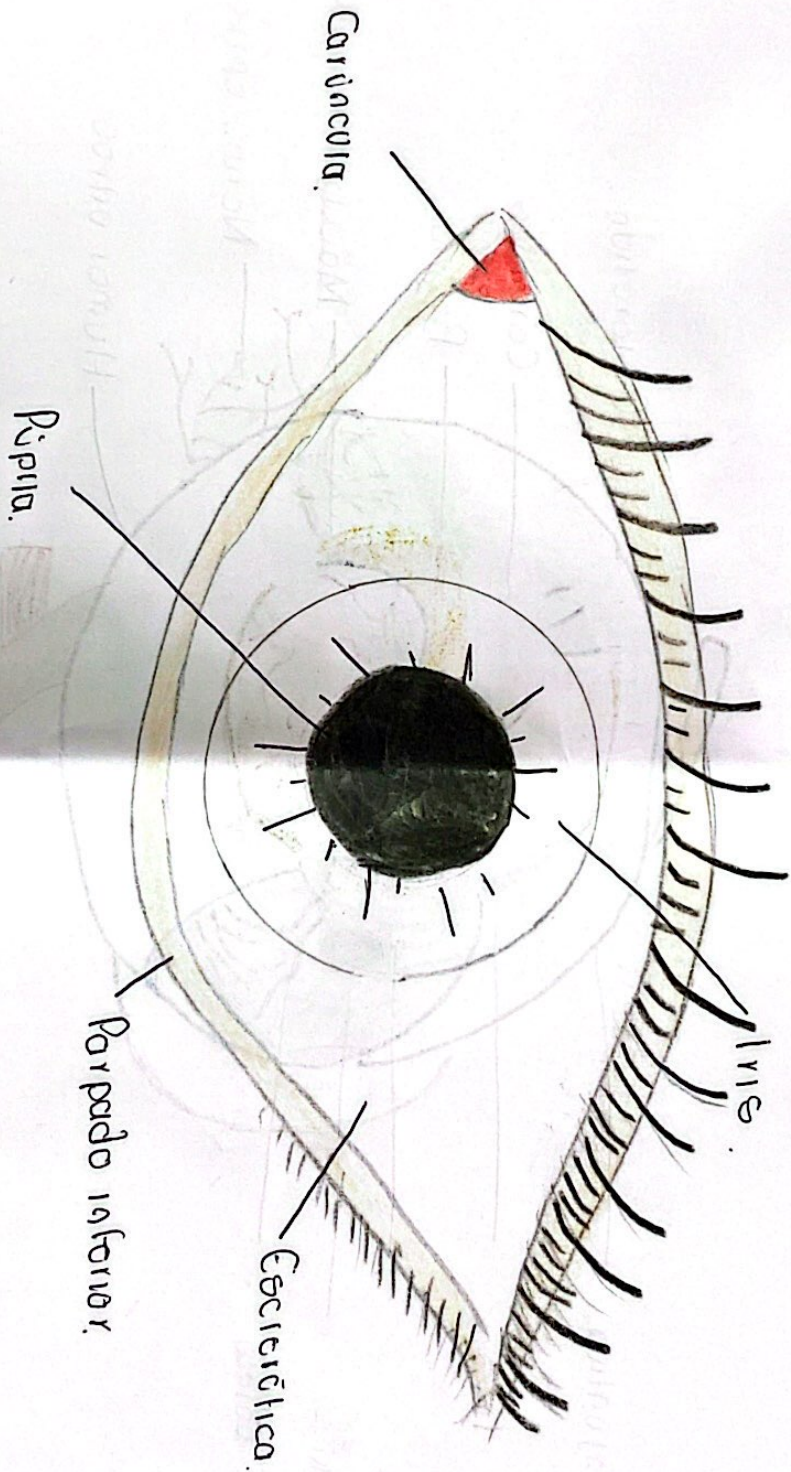


Fig. externa.



[Handwritten signature]